

Exostosis subungular tratada como onicomycosis

Subungual exostosis treated as onychomycosis

Melisa Montes-Palacio¹, Luz Marina Gómez², Fernando Cuartas³

1. Médica, residente de Dermatología, Universidad Pontificia Bolivariana, Medellín, Colombia
2. Médica dermatóloga; profesora titular de Dermatología, Universidad Pontificia Bolivariana, Medellín, Colombia
3. Médico ortopedista y traumatólogo, Torre Intermedica, Medellín, Colombia

RESUMEN

Se presenta el caso de una paciente de 47 años de edad, con un cuadro clínico de varios años de evolución de dolor y distrofia de la lámina ungular del dedo gordo del pie izquierdo, con diagnóstico clínico y radiográfico de exostosis subungular, confirmado por histopatología.

PALABRAS CLAVE: exostosis subungular.

SUMMARY

We report the case of a 47-year-old woman with a painful lesion on the left big toe. Clinical and X-ray were consistent with subungual exostosis, which was confirmed by histopathological study.

KEY WORDS: subungual exostosis

INTRODUCCIÓN

La exostosis subungular es un tumor infrecuente benigno de origen osteocartilaginoso que se presenta en la falange distal de los dedos de los pies y, con menor frecuencia, en los de las manos; se manifiesta por dolor y deformidad de la uña, del dedo o de ambos. Se presenta un caso clínico y se detalla la técnica quirúrgica utilizada.

CASO CLÍNICO

Se trata de una mujer de 47 años de edad con un cuadro clínico de varios años de evolución consistente en dolor y cambios en la apariencia de la lámina ungular del dedo gordo del pie izquierdo, así como crecimiento limitado de la uña. Recibió múltiples tratamientos tópicos y sistémicos para onicomycosis sin obtenerse mejoría, con empeoramiento progresivo del dolor, con incapacidad para la marcha y para usar calzado. El interrogatorio reveló traumas menores a repetición.

En el examen físico se observó importante deformidad del dedo, con engrosamiento distal y del pulpejo, de consistencia dura a la palpación. La lámina ungular se veía opaca, amarilla e hiperqueratósica, con aumento de la curvatura

Correspondencia:

Melisa Montes

Email:

melisamontesp@gmail.com

Recibido: 29 de noviembre de 2015

Aceptado: 12 de agosto de 2016

No se reportan conflictos de interés.

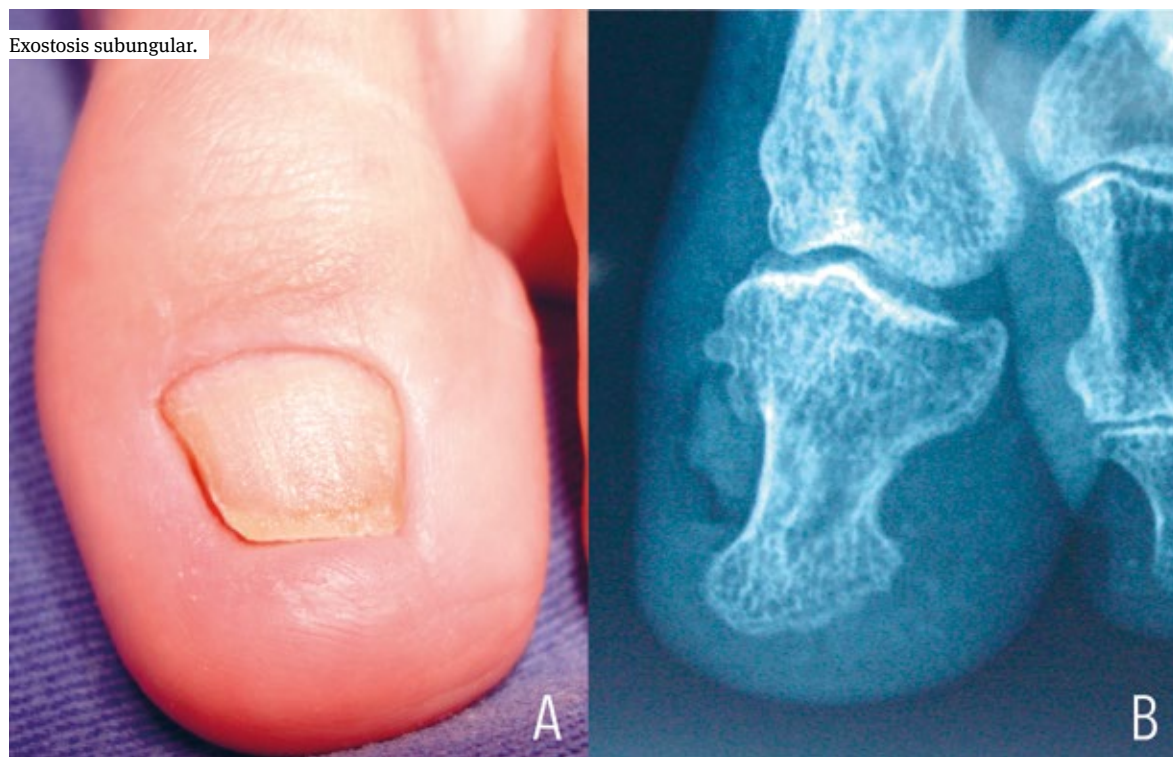

FIGURA 1. A. Apariencia clínica de la lesión. B. Hallazgos radiológicos.

longitudinal, pinzamiento del lecho y limitación del crecimiento longitudinal, ya que el borde libre de la uña impactaba el tejido hipertrófico de la punta del dedo, dando la apariencia de una onicocriptosis distal, sin presencia de granuloma (figura 1A).

Con sospecha diagnóstica de exostosis subungular, se solicitó radiografía del pie que demostró una prominencia ósea en el aspecto externo de la falange distal del dedo gordo del pie izquierdo, que comprometía la cortical y la medular, sugiriendo una exostosis (figura 1B). Se decidió tratarlo quirúrgicamente.

PROCEDIMIENTO QUIRÚRGICO

Bajo bloqueo digital con mezcla de lidocaína al 2% sin epinefrina y bupivacaína al 0,5% sin epinefrina, se colocó un torniquete proximal. Se retiró la lámina ungular para exponer el lecho, evidenciándose un franco pinzamiento del mismo pero sin observarse protrusión de la exostosis. Se hizo una incisión en “boca de pez” paralela al borde libre en la punta del dedo donde se palpaba la lesión firme, hasta disecarla por completo; luego, con un escoplo de hueso se resecó por la base y se pulió con una lima pequeña de hueso hasta obtener

una superficie uniforme y sin espículas (figuras 2 A y B). Dada la gran deformidad del lecho, se procedió a liberarlo, separando los pliegues laterales del hueso y extendiéndolo en su parte distal, tratando de recuperar la mayor área posible. Se resecó el tejido distal redundante y se remodeló el pulpejo. Se suturó con material no absorbible. Se hizo una curación de gasa con vaselina, gasa compresiva y vendaje de tela (figura 3).

En la muestra de histopatología se encontraron fragmentos de hueso maduro con formación de trabéculas y contenido de tejido adiposo subyacente al tejido conjuntivo de colágeno, lo cual confirmó el diagnóstico de exostosis subungular (figura 4).

La paciente presentó una adecuada evolución posoperatoria, sin dolor ni infección. Al sexto mes de seguimiento clínico, se observó recuperación de la anatomía de la punta del dedo y la lámina ungular, sin signos de distrofia (figura 5).

DISCUSIÓN

La exostosis subungular es un tumor benigno infrecuente de origen osteocartilaginoso, que se presenta en la falange distal de los dedos de los pies y, con

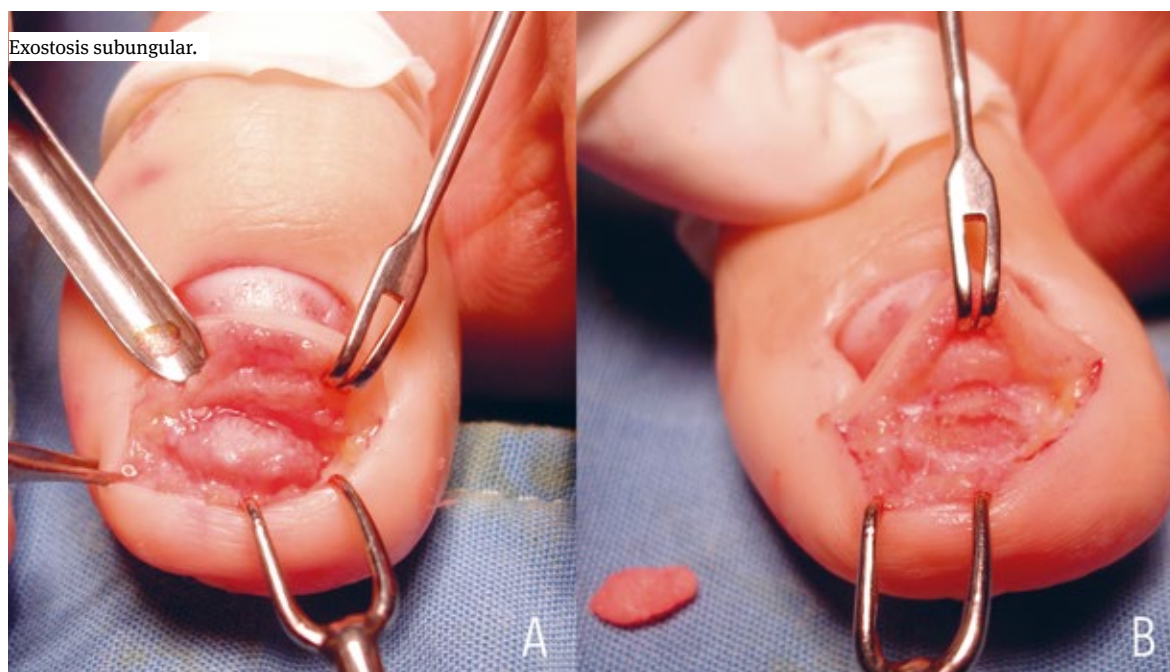


FIGURA 2. A. Lesión disecada completamente. B. Apariencia posterior a la resección y espécimen reseado.

menor frecuencia, en los de las manos; se manifiesta por dolor y deformidad de la uña, de la punta del dedo o de ambas. Fue descrita por primera vez por Dupuytren en 1847^{1,2}.

La patogénesis exacta no está claramente dilucidada, aunque el trauma, la infección o la activación de un quiste cartilaginoso se han sugerido como probables factores causales. La mayoría de los autores consideran que se trata de una metaplasia reactiva por una secuencia de microtraumas repetitivos; sin embargo, esto no es del todo concluyente².

Da Cambra, *et al.*, en la más reciente revisión sistemática publicada sobre este tema en el 2014², indagaron sobre la edad, el sexo y la presentación del tumor más frecuente, mediante una búsqueda en Medline, Cochrane, Embase, Ovid Ebsco y Pubmed usaron un rango de fechas comprendidas entre 1950 hasta el 2013. Incluyeron aquellos estudios de más de 10 casos tratados, sin lesiones en dedos o de manos ni osteocondromas, llevados a cabo entre 1950 y 2013. De 124 resúmenes encontrados, seleccionaron 116 artículos, de los cuales solo 16 cumplían con todos los criterios de inclusión.

Encontraron que 55 % de los pacientes eran menores de 18 años. La relación entre hombres y mujeres fue aproximadamente igual, levemente mayor en mujeres, a pesar de que algunos reportes refieren que las mujeres están afectadas el doble de las veces. La edad media al momento del diagnóstico fue 25,7 años, el dedo gordo

del pie fue el más comprometido (80%), seguido por el segundo (6%), el tercero (7%), el cuarto (5%) y el quinto dedos del pie (2%). El dolor fue la manifestación más frecuente (77%), seguido por la aparición de masa o la tumefacción del dedo (31%) y, por último, los cambios ungulares (15%). La duración de los síntomas varió entre 2 y 48 meses. El antecedente de trauma previo al diagnóstico se presentó en 29 % de los casos y, el de infección, en 14%. No se reportaron casos con asociación familiar ni degeneración maligna².

En general, en los artículos revisados, la forma de presentación más frecuente se describe como un nódulo firme, de superficie hiperqueratósica en la zona distal del lecho, que eleva la lámina ungular y produce onicólisis lateral, dolorosa por la presión que ejerce sobre la lámina y el lecho, pudiendo llevar a la deformidad o destrucción de la lámina^{1,3}. Sin embargo, Başar, *et al.*, describen una presentación de exostosis subungular que no protruye como una lesión palpable dolorosa en la punta del dedo⁴.

El diagnóstico es clínico, sustentado por los hallazgos imaginológicos. Los rayos X son la principal herramienta diagnóstica, mostrando una masa pedunculada en la superficie dorsomedial de la falange distal, con un patrón trabeculado en el hueso esponjoso, con corteza definida o sin ella.

También, se utiliza la resonancia magnética, la cual permite obtener una diferenciación más precisa entre la

proyección calcificada y el tejido conjuntivo de la matriz y el lecho ungular. En los cortes sagitales en T1, se observa la exostosis como una lesión hiperintensa, la cobertura cartilaginosa hipointensa y el tejido conjuntivo, incluyendo la matriz, de intensidad intermedia ⁵.

Existe confusión pues algunos autores plantean que el osteocondroma subungular es la misma entidad que la exostosis subungular. Sin embargo, hay diferencias clínicas, radiográficas e histológicas que nos permiten diferenciarlas.

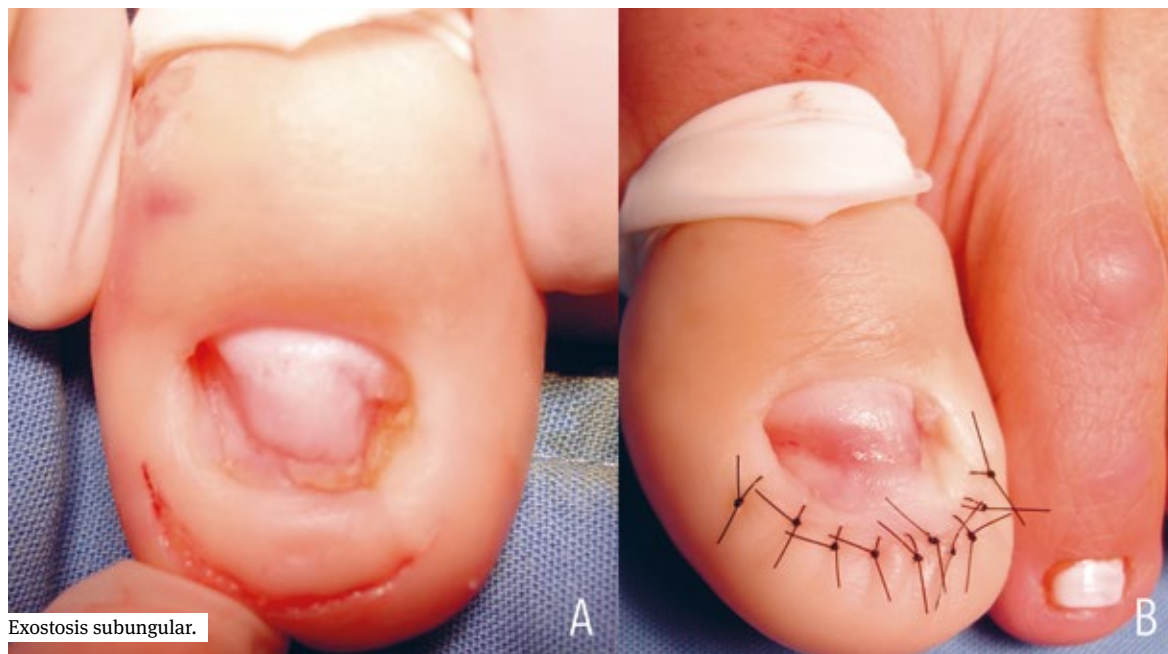
El osteocondroma es un tumor óseo benigno que generalmente ocurre en caucásicos entre los 10 y los 25 años, sin predilección por sexo, y que afecta principalmente la metáfisis de huesos largos y es muy poco frecuente su localización subungular. Generalmente, es asintomático, aparece en la infancia y crece lentamente hasta el cierre epifisiario en la pubertad, cuando se convierte en un nódulo de consistencia firme, blanco o amarillo y de superficie lisa o brillante, que puede o no deformar la lámina ungular. En la radiografía se observa una prominencia ósea en la región yuxtaepifisiaria de la falange distal, que puede terminar en forma de gancho. La presencia de hueso medular contiguo al tallo de la exostosis y de hueso cortical subyacente es patognomónica del osteocondroma. El periostio es normal e ininterrumpido a lo largo de la lesión y también se puede ver cartílago calcificado como pequeños focos radiodensos. El informe de patología dice: “Se

observa una capa delgada de cartílago hialino con un gran número de condrocitos y, en el centro del tumor, osificación encondral y hueso trabecular con osteocitos, osteoblastos y células hematopoyéticas por el contenido medular” ⁶.

Por otra parte, en la exostosis subungular, la localización es más distal, la histología muestra un hueso trabecular maduro y está cubierta por una capa de fibrocartílago. En la exostosis, el hueso se forma directamente del tejido fibroso y, en el caso del osteocondroma, de una calcificación encondral ⁶.

No hay claridad sobre el mejor abordaje quirúrgico para esta lesión, ya que la mayor parte de lo publicado son reportes de caso. No obstante, en 2014, en un estudio publicado por Başar, *et al.*, se compararon por primera vez dos técnicas quirúrgicas. Se incluyeron 15 pacientes con exostosis subungular, operados entre enero de 2008 y junio de 2012 por el mismo cirujano. La técnica quirúrgica se eligió según si la lesión protruía o no. El grupo de pacientes con lesión que protruía, 7 mujeres y 2 hombres, tenía una edad media al diagnóstico de 17,3 años. En estos, la técnica quirúrgica incluyó remoción de la lámina ungular, escisión de la masa con el pedículo, reparo del lecho dañado con sutura absorbible 6-0 y fijación de nuevo de la lámina ungular retirada. El seguimiento posquirúrgico fue en promedio de 14,1 meses, con resultados cosméticos excelentes alcanzados al sexto mes. No se presentaron

FIGURA 3. A. Apariencia del lecho posterior a la laminectomía. B. Apariencia del lecho posterior a la reconstrucción.



casos de infección, recurrencia o deformidad de la lámina ungular.

En el otro grupo se incluyeron 6 mujeres, con edad media al diagnóstico de 14,6 años, en quienes la lesión de exostosis subungular no protruía. Estas pacientes no presentaban deformidad o masa visible, pero la exostosis frecuentemente se palpaba en la punta del dedo y era dolorosa. En ellas, se practicó una incisión en ojo de pez, sin tocar el lecho ungular. El seguimiento posquirúrgico fue de 11,6 meses; al cabo de ese tiempo, no se presentaron recidivas, dolor o alteración funcional y los resultados cosméticos también fueron reportados como excelentes. En este estudio no se encontraron diferencias estadísticamente significativas entre las técnicas quirúrgicas comparadas ⁴.

Otras condiciones que se deben tener en cuenta para el diagnóstico diferencial de la exostosis ungular son la onicocriptosis, las verrugas víricas, el granuloma telangiectásico, el tumor glómico, el osteocondroma, el fibroqueratoma, las micosis, el lipoma, el queratoacantoma y el carcinoma escamocelular ^{3,4}. Es importante recordar que todos los pacientes con sospecha diagnóstica de onicomiosis requieren del examen directo

con KOH y del cultivo para la clara identificación del agente etiológico.

Los principios del tratamiento se basan, entonces, en alcanzar una escisión completa de la lesión mediante raspado (*curettage*) o corte hasta alcanzar el hueso trabecular normal, tratando de minimizar al máximo la deformidad de la lámina, separando delicadamente la lesión del lecho ungular, aunque el tamaño y la localización de la lesión al momento de la presentación son los principales factores determinantes de los cambios ungulares permanentes. Si la localización es más proximal, se remueve la lámina ungular total o parcialmente, para facilitar la entrada y remover la lesión. Cuando el tumor es pequeño y no produce destrucción del lecho, la sola incisión en “boca de pez” es un método válido para no generar un daño innecesario del lecho. Sin embargo, si el tumor destruye el lecho y queda un defecto quirúrgico muy grande, se ha descrito el uso de un injerto de espesor delgado tomado de la porción medial del lecho adyacente para cubrir el defecto; este se sutura con vicril 6-0 y se cubre con gasa con vaselina, obteniéndose adecuados resultados posoperatorios ⁷.

Las complicaciones más frecuentes como resultado del tratamiento quirúrgico son onicodistrofia,

FIGURA 4. Histopatología

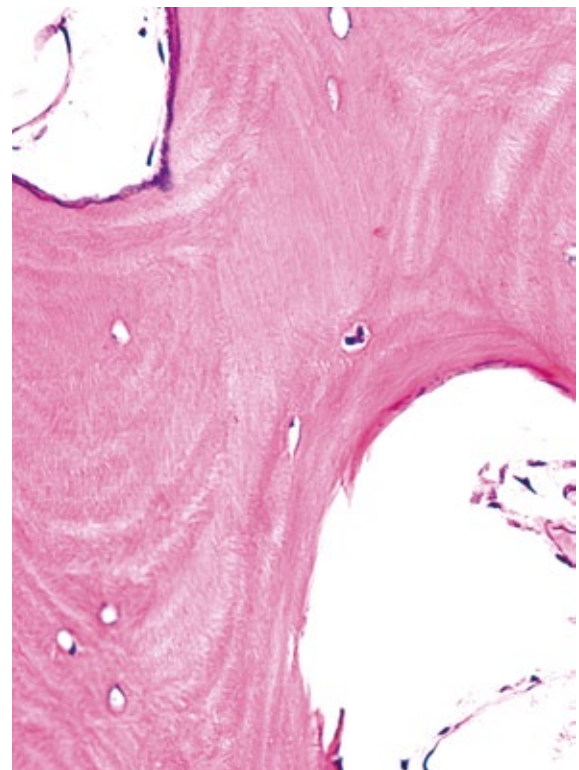
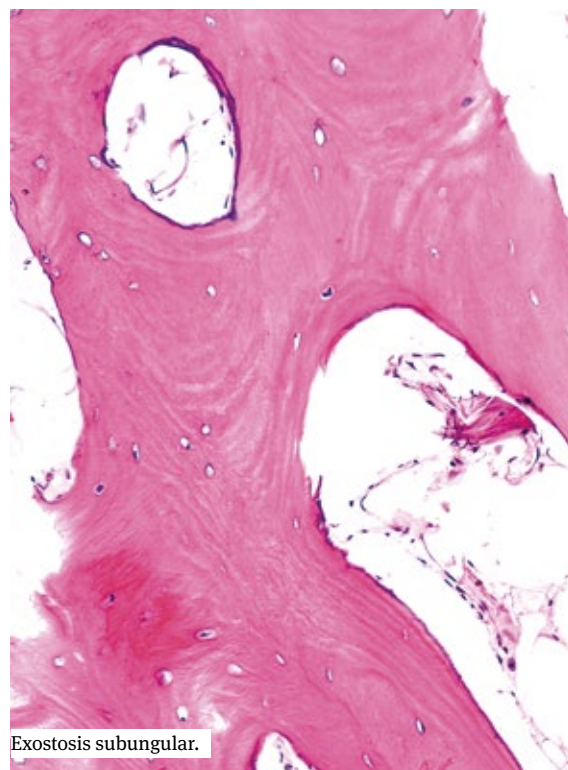
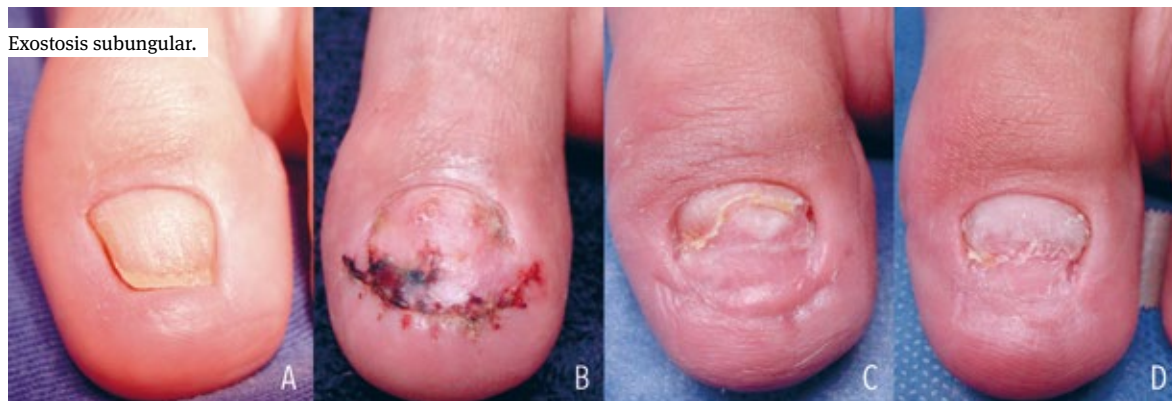



FIGURA 5. A. Seguimiento clínico a la semana. B. A los 3 meses. C. A los 6 meses.

entendida como malformación o decoloración de la uña (16%), y recurrencia de la lesión cuando no es removida por completo (4%)⁷.

CONCLUSIÓN

Se presenta el caso de una exostosis subungular que comprometía el primer dedo del pie izquierdo. Se quiere resaltar la presentación poco frecuente de esta lesión, en la cual el tumor no era evidente clínicamente; en cambio, se manifestó con alteraciones importantes en la anatomía de la lámina ungular y la punta del dedo, lo que llevó a pensar que se trataba de una onicomiosis, lo cual ocasionó un retardo en el diagnóstico y el tratamiento apropiado. Hay que recordar que el tratamiento se basan en la escisión completa del tumor, con manipulación cuidadosa del lecho para disminuir el riesgo de distrofia ungular.

REFERENCIAS

1. Suresh SS, Zaki H. Subungual exostosis of the big toe: Case reports. *J Plast Reconstr Aesthet Surg.* 2009;62:e680-1.
2. DaCabra MP, Gupta SK, Ferri-de-Barros F. Subungual exostosis of the toes: A systematic review. *Clin Orthop Relat Res.* 2014;472:1251-9.
3. Morais P, Falta citar cinco autores, *et al.* Subungual nodule of the great toe. *Aust Fam Physician.* 2013;42:213-5.
4. Ba ar H, nanmaz ME, Ba ar B, Bal E, Köse KÇ. Protruded and non protruded subungual exostosis: Differences in surgical approach. *Indian J Orthop.* 2014;48:49-52.
5. Higuchi K, Oiso N, Yoshida M, Kawada A. Preoperative assessment using magnetic resonance imaging for subungual exostosis beneath the proximal region of the nail plate. *Case Rep Dermatol.* 2011;3:155-7.
6. Aguirre LM, Mendoza N, Gómez LM, Cuartas F. Osteocondroma subungular: reporte de caso y técnica quirúrgica utilizada. *ver Asoc Colomb Dermatol Cir Dermatol.* 2014;22:336-9.
7. Choi CM, Cho HR, Lew BL, Sim WY. Subungual exostosis treated with an *in situ* thin split-thickness toenail bed graft. *Dermatol Ther.* 2011;24:452-4.

LLEGÓ LA EVOLUCIÓN DE ELUAGE

NUEVO

PhysioLift

ARQUITECTURA ANTIEDAD

ASCOFILLINE™

SCOPHYLLUM NODOSUM EXTRACT.

10 kDa*

- Antiedad reestructurante

RECARGA LA PIEL CON COLÁGENO

Mejora la firmeza y elasticidad

RETINALDEHÍDO

284 Da*

- Antiedad renovador

RECARGA LA PIEL CON VITAMINA A

Alisa las arrugas

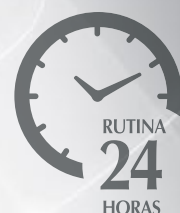MONO-OLIGÓMEROS DE ÁCIDO HIALURÓNICO

120 kDa*

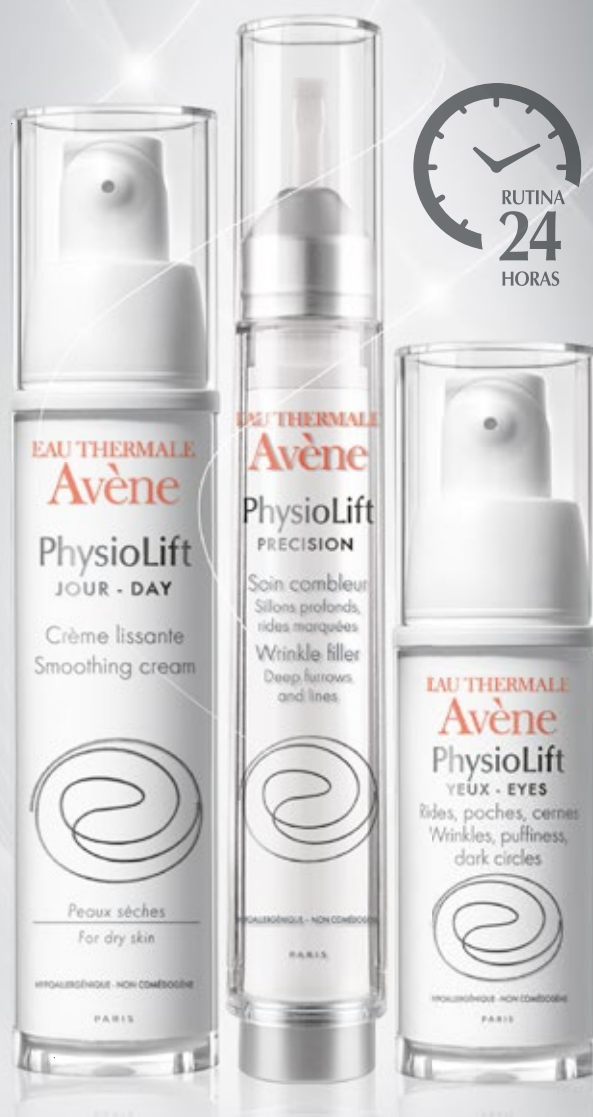- Antiedad redensificante

RECARGA LA PIEL CON ÁCIDO HIALURÓNICO

Redensifica la piel



RUTINA
24
HORAS



NUEVA TECNOLOGÍA
que restaura visiblemente
las arrugas **MÁS** profundas,
ilumina y reafirma la piel

EAU THERMALE
Avène

*Pruebas in vitro

Descubre más en www.eau-thermale-avene.co. Todos los productos cuentan con notificación sanitaria aprobadas por el Inivima

distribuido por:
percos.com
018000 912 246 Nat.



Las especialidades dentro de la especialidad

Del 3 al 6 de noviembre

Hotel Las Américas - cartagena de Indias

 **2017** 