

Haga usted el diagnóstico en dermatopatología

Make your own diagnosis

Adriana Sofía Medina¹, Rodrigo Restrepo²

1. Médica, residente III de Patología, Fundación Universitaria de Ciencias de la Salud, Bogotá, D.C., Colombia.
2. Médico dermatopatólogo; jefe, Programa de Especialización en Dermatopatología, Universidad CES; profesor de Dermatopatología, Universidad Pontificia Bolivariana, Medellín, Colombia.

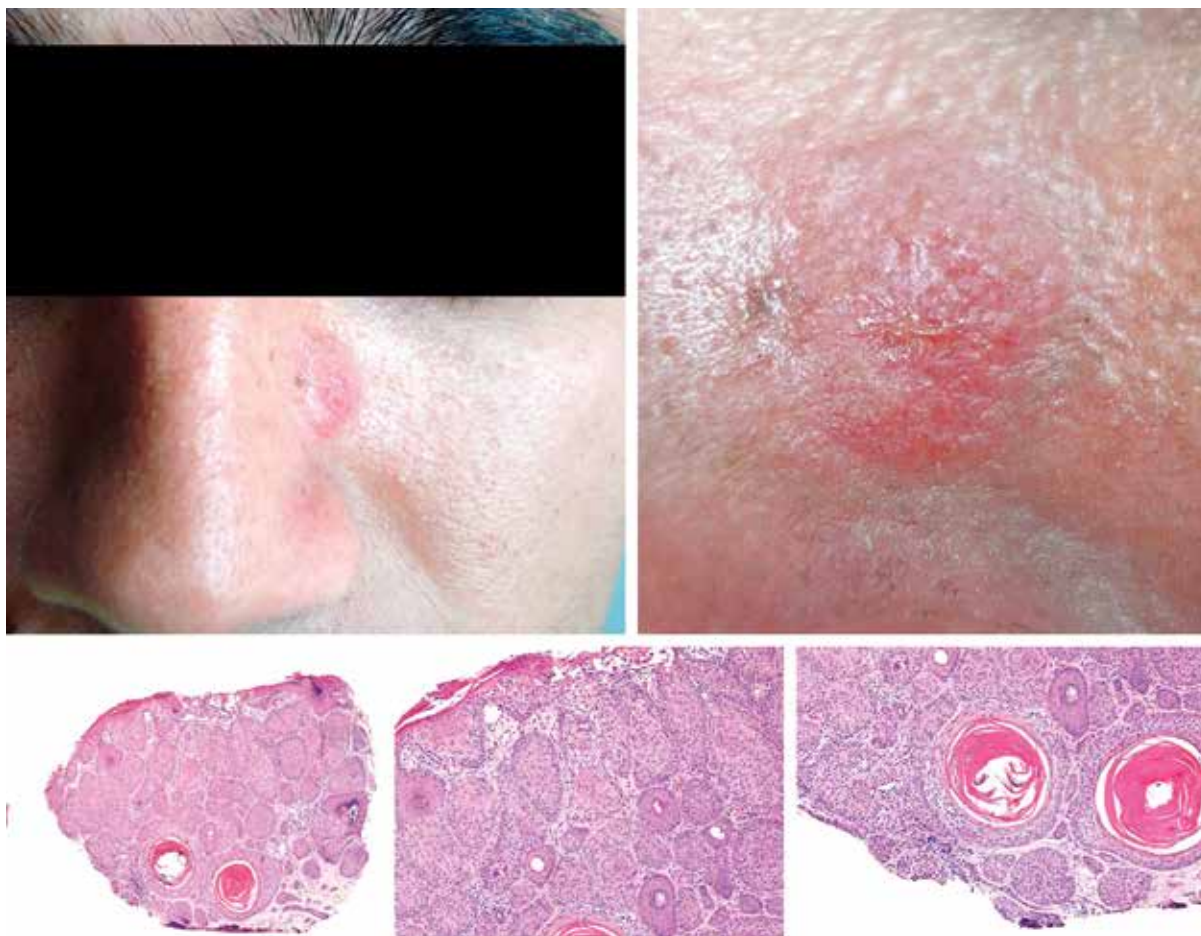


FIGURA 1. Características clínicas e histológicas de la lesión. Hematoxilina y eosina, 40X y 100X.

Caso clínico

Se trata de un paciente de sexo masculino, de 23 años de edad. Consultó porque desde cuatro años antes le apareció una placa eczematososa en el lado izquierdo de la nariz, no pruriginosa, que fue sometida a múltiples tratamientos sin ninguna mejoría. El paciente era agente de policía y el cuadro clínico se inició cuando prestaba el servicio militar en San Diego (Caldas) (**FIGURA 1**). Se tomó biopsia con sacabocados y afeitado.

Con las imágenes suministradas, el diagnóstico más probable es:

- a. Tricoadenoma
- b. Tricoepitelioma
- c. Carcinoma microquístico de los anexos
- d. Esporotricosis

Correspondencia:

Adriana Sofía Medina

Email:

adrianamode@hotmail.com

Recibido: 16 de julio de 2013.

Aceptado: 10 de agosto de 2013.

¿Cuál es su diagnóstico? La respuesta correcta está en la página 280

No se reportan conflictos de intereses.