

# Ocho casos de piedra blanca en población pediátrica

*Eight white piedra pediatric cases*

**Xiomara Ríos<sup>1</sup>, Ricardo Flaminio Rojas<sup>2</sup>, Martha Lucía Hincapié<sup>3</sup>**

1. Médica, residente del Programa de Dermatología, Universidad Autónoma de Bucaramanga, Bucaramanga, Colombia
2. Médico dermatólogo; docente, Universidad Autónoma de Bucaramanga, Bucaramanga, Colombia
3. Bacterióloga, M.Sc.; docente, Universidad Autónoma de Bucaramanga, Bucaramanga, Colombia

## Resumen

Las piedras son infecciones fúngicas de baja agresividad que comprometen la porción extrafolicular del pelo, originadas por un hongo levaduriforme del género *Trichosporon* spp. Se caracterizan clínicamente por la presencia de lesiones nodulares en pelos de axilas, pubis, barba y, con menor frecuencia, del cuero cabelludo. La piedra blanca predomina en hombres entre los 18 y los 35 años de edad, y aunque todo el pelo corporal puede verse afectado, la localización en la región púbica en estas edades es considerada la más frecuente; sin embargo, en los niños la afectación predomina en el cuero cabelludo. En su diagnóstico se destaca el examen directo con hidróxido de potasio de pelos y cultivo en agar Sabouraud.

Se presentan ocho casos de piedra blanca en cuero cabelludo de pacientes pediátricos, residentes en el área metropolitana de Bucaramanga, Colombia. El examen fúngico demostró la presencia de *Trichosporon* spp. Además, se hace una revisión de los aspectos históricos, epidemiológicos, clínicos, diagnósticos y terapéuticos de la enfermedad.

**PALABRAS CLAVE:** piedra blanca, *Trichosporon* spp., *Trichosporon beigelii*, *Trichosporon cutaneum*.

## Summary

The piedras are low aggressiveness fungal infections that compromise the extrafollicular portion of the hair caused by yeasts of the genus *Trichosporon* and characterized clinically by nodular lesions of armpit, pubic, beard hair, being less frequent on the scalp. The white piedra predominates in males between the ages of 18 to 35 years and although all body hair may be affected, the pubic region location at this age is considered the most common; in children is more prevalent in the scalp. Its diagnosis is done mainly either by direct examination of hairs with potassium hydroxide or by culture in Sabouraud agar.

We describe eight cases of piedra blanca in the scalp in pediatric patients, residents of the metropolitan area of Bucaramanga, Colombia. The mycological examination showed the presence of *Trichosporon* spp. We reviewed the historical, epidemiological and clinical aspects as well as its diagnostic and treatment.

**KEY WORDS:** White piedra, *Trichosporon* spp., *Trichosporon beigelii*, *Trichosporon cutaneum*.

## Correspondencia:

Xiomara Ríos

Email:riosxiomy@gmail.com

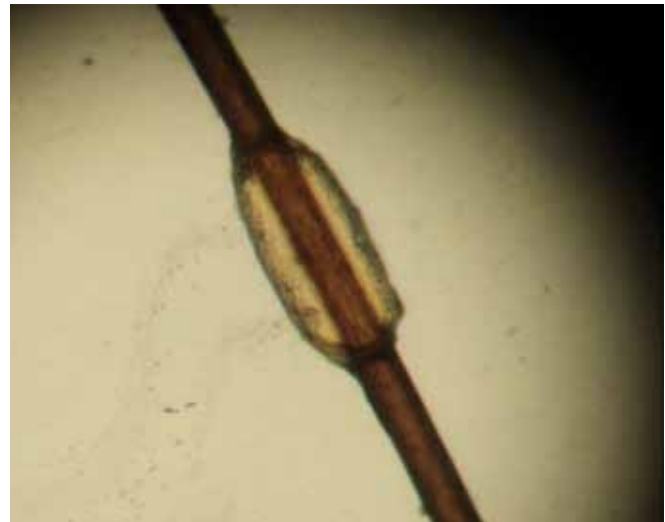
Recibido: 25 de octubre de 2011.

Aceptado: 25 marzo de 2012.

No se reportan conflictos de intereses.



**FIGURA 1.** Hallazgos macroscópicos de nódulos blanquecinos en pelos del cuero cabelludo.



**FIGURA 2.** Nódulo fúngico de piedra blanca en el tallo piloso. Montaje en KOH al 10% 40X.

## Introducción

La piedra blanca fue descrita por primera vez por Beigel en 1865, siendo considerada una infección fúngica que afecta la porción extrafolicular del pelo, cuyo agente etiológico es un basidiomiceto anamorfo del género *Trichosporon*<sup>1,2</sup>. Afecta principalmente a los seres humanos, con predominio en hombres entre los 18 y los 35 años de edad, y se considera una enfermedad de menor incidencia en la niñez<sup>3,4,5</sup>. Con base en estos aspectos clínicos y epidemiológicos, consideramos importante describir ocho casos de piedra blanca en el cuero cabelludo, de pacientes en edad pediátrica que acudieron a consulta dermatológica de nuestra institución.

## Reporte de casos

En la consulta de Dermatología del Centro Médico Carlos Ardila Lulle, en el periodo comprendido entre el 1° de septiembre del 2005 y enero del 2011, se atendieron ocho pacientes procedentes de Bucaramanga, de sexo femenino, en edades entre los 6 y 13 años, que presentaban cuadros clínicos de varios meses de evolución, de lesiones blanquecinas en los tallos pilosos del cuero cabelludo, sin otros síntomas asociados.

En el examen físico, se observaron lesiones nodulares de tamaño pequeño, aproximadamente de 1 a 2 mm, de color blanco-amarillento, palpables, firmemente adheridas y dispersas en los tallos pilosos (**FIGURAS 1 Y 2**).

Las lesiones eran asintomáticas, sin daño del folículo piloso ni de la piel subyacente, con mayor predominio en la región parieto-occipital. Ninguna otra área del

cuerpo presentaba lesiones. Todos los casos coincidían en el hábito de recoger el cabello húmedo inmediatamente después del baño. No existían antecedentes patológicos de importancia en ninguna de las pacientes y tampoco datos de otros miembros de la familia con igual afectación. Cabe resaltar que las pacientes mantenían buenos hábitos de higiene.

En los ocho casos, se practicaron estudios fúngicos. La muestra obtenida de los tallos pilosos se examinó en preparación fresca con hidróxido de potasio al 10 % por microscopía óptica y se sembró en agar Sabouraud con glucosa. En todas las preparaciones en fresco se observó compromiso de tipo ectotrix, que afectaba las células de la cutícula y respetaba la corteza o la médula. Se observaron filamentos tabicados de 1 a 1,5 mm de diámetro, conformados por abundantes artroconidias rectangulares y ovoides agrupadas en forma polidámica (**FIGURA 3**). El crecimiento en agar Sabouraud con glucosa fue evidente después del octavo y décimo días de incubación, cuando se observaron colonias fúngicas de 1 cm de diámetro, aproximadamente, de color blanco a crema, inicialmente de aspecto liso y posteriormente cerebriforme, indicativas de *Trichosporon* spp. (**FIGURA 4**).

Los hallazgos del examen físico y del laboratorio clínico permitieron establecer el diagnóstico de piedra blanca. Todas las pacientes recibieron orientación sobre el cuidado del cabello y la recomendación de abandonar el hábito de recogerlo cuando aún estuviera húmedo.

Las pacientes recibieron tratamiento tópico con base en diferentes fórmulas de champú antifúngico. Cuatro de las pacientes recibieron ketoconazol al 2 % en champú aplicado una vez al día por 10 minutos, durante

dos meses, asociado a ácido salicílico en loción; las cuatro restantes usaron champú a base de climbazol, piroctona olamina más ácido salicílico, una vez al día durante 5 a 10 minutos por dos meses, asociado al uso de ácido salicílico al 2 % en loción. La curación en todos los casos fue evidente a los tres meses. Hasta el momento ninguna de las pacientes ha presentado recidiva.

## Discusión

La infección de los pelos por la levadura basidiomiceto anamorfo del género *Trichosporon*, se conoce como piedra blanca, y se considera una entidad esporádica que se produce en climas tropicales y templados<sup>3</sup>.

## EPIDEMIOLOGÍA

La piedra blanca se considera una infección cosmopolita, con mayor afectación en las áreas semitropicales y templadas, como Suramérica, Medio Oriente, India, sudeste de Asia, África, Europa, Japón y partes del sur de los Estados Unidos<sup>6-8</sup>. A pesar de que los primeros reportes provinieron de Europa, la mayoría de los casos publicados son de Centroamérica y de Suramérica –Panamá, Colombia, Venezuela, Chile y Brasil– evidenciándose en este último la presencia de enfermedad genito-pública epidémica, principalmente en los estados de São Paulo, Rio de Janeiro, Paraíba y Espírito Santo<sup>9,10</sup>.

Afecta a personas de todas las edades y a ambos sexos, con variaciones según cada país y sus costumbres so-


ciales. En el estudio realizado por Walzman, *et al.*, en Brasil, se reportó una alta incidencia de piedra blanca en adultos localizada en la región genito-pública y consideraron la posibilidad de transmisión de *Trichosporon beigeli* de persona a persona<sup>11</sup>. Otros autores, como Pontes, *et al.*, describieron los hallazgos en la población de João Pessoa al noreste de Brasil, donde se registró el mayor número de casos (87 %) de piedra blanca en el cuero cabelludo de la población femenina, en comparación con sólo 13 % de casos en hombres. En el grupo de mujeres existe un mayor número de reportes en la edad preescolar, entre los 2 y 6 años<sup>12-14</sup>.

En todos nuestros casos, las pacientes eran de sexo femenino, con edades entre los 6 y los 13 años, con lesiones que se localizaban únicamente en los pelos del cuero cabelludo.

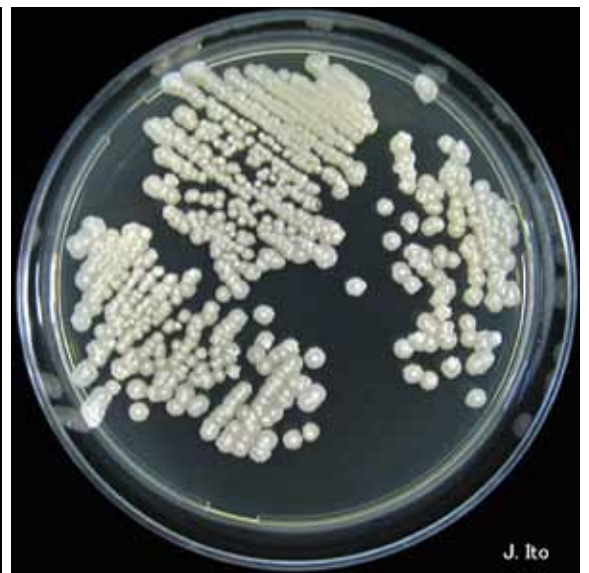## Historia y micología

Vuillemin aisló el agente causal en 1902 y lo denominó *T. beigeli*. En 1911, Paulo Horta hizo la diferenciación entre la piedra blanca, causada por la levadura de *T. beigeli*, y la piedra negra, causada por el moho *Piedraia hortae*<sup>15,16</sup>.

Posteriormente, en 1992, Guého, por medio de estudios moleculares, demostró que la especie conocida como *T. beigeli*, la cual hasta entonces se consideraba como el único agente causal, representaba un grupo heterogéneo de levaduras con diferencias genéticas, bioquímicas, morfológicas, de hábitat y clínicas, con lo



**FIGURA 3.** Corte de cabello aclarado con hidróxido de potasio al 10 %. Se observan estructuras fúngicas, artroconidias y blastoconidias. Montaje en KOH al 10% 40X.



**FIGURA 4.** Crecimiento en agar Sabouraud con glucosa; imagen de las colonias fúngicas.

cual desapareció la denominación *T. beigelii* y se adoptó el nombre de *Trichosporon cutaneum*<sup>17</sup>.

Hoy se acepta que, además de *T. cutaneum*, existen otras siete especies distintas de relevancia clínica: *T. asteroides*, *T. asahii*, *T. mucoides*, *T. ovoides*, *T. inkin*, *T. domesticum* y *T. montevidense*<sup>18</sup>. Otras especies, como *T. loubieri* y *T. jirovecii*, también han estado asociadas a infecciones humanas<sup>19</sup>.

Las especies *T. ovoides* y *T. inkin* son las que más frecuentemente producen piedra blanca, la primera en el pelo del cuero cabelludo y la segunda en el vello púbico<sup>17</sup>. *Trichosporon cutaneum* y *T. asteroides*, además de producir piedra blanca, se han encontrado en lesiones cutáneas superficiales como *tinea pedis* y onicomycosis, y en lesiones anales en pacientes con infección por virus de inmunodeficiencia humana (VIH) y piedra genitourinaria. *Trichosporon asahii* se considera patógeno cuando se aísla en hemocultivos de pacientes inmunosuprimidos; con esta especie se han descrito cuadros de neumonía alérgica y neumonitis alérgica del verano por inhalación de las artroconidias asociadas al calor y a la humedad<sup>20</sup>. *Trichosporon mucoides* también se ha relacionado con onicomycosis y, menos frecuentemente, con piedra blanca y procesos infecciosos sistémicos<sup>3,18,19</sup>.

En los últimos años se ha prestado mayor atención a *Trichosporon* spp., debido a su capacidad de actuar como hongo patógeno oportunista, produciendo infecciones graves en pacientes inmunocomprometidos, y se ha reconocido como la segunda causa de infección fúngica invasora por levaduras en este tipo de pacientes<sup>20</sup>. A las infecciones sistémicas producidas se les ha denominado tricosporonosis; son precedidas, comúnmente, por una colonización respiratoria o gastrointestinal y con frecuencia se asocian al uso del catéter venoso central. Se han descrito casos de infecciones cerebrales y hepáticas, abscesos, endocarditis, meningoencefalitis, neumonía y peritonitis, quedando en evidencia su rol patógeno<sup>21-23</sup>.

## TRANSMISIÓN

Frecuentemente, *Trichosporon* spp. se puede aislar del suelo, el agua, las frutas y los alimentos en descomposición, así como en la flora cutánea normal de animales como los monos y los caballos, principalmente en escroto y codos, y en la membrana mucosa oral<sup>8,20,21</sup>.

Los mecanismos de transmisión aún no son claros. Se ha sugerido una predisposición individual, aunque también intervienen fómites como peines, brochas, recipientes para lavarse el cabello, uso compartido de cosméticos y contacto directo con el pelo de animales infectados<sup>21</sup>.

La transmisión sexual se ha implicado como un factor que predispone en los casos de piedra blanca genital<sup>11,13,22,23</sup>. Schwinn, *et al.*, sugieren que los hábitos

higiénicos deficientes, asociados al uso de aguas estancadas, podrían favorecer la infección por piedra blanca en esta área; sin embargo, estos factores no se consideran del todo significativos en la etiología de esta enfermedad<sup>9,24</sup>. En el reporte de nuestros casos, no fueron significativos factores como la baja condición socioeconómica y la baja calidad de la higiene.

Entre los factores que predisponen a la enfermedad se describen: los climas cálidos y húmedos; la sudoración excesiva; la costumbre de atar el cabello húmedo y de cubrirlo para evitar la exposición solar; el hábito de usar cremas o aceites en el cabello; las enfermedades como la diabetes, y probablemente, el síndrome de inmunodeficiencia adquirida<sup>20,25</sup>.

Las pacientes de este reporte coincidían en la tradición de atar su cabello recién lavado; esto probablemente contribuye a la retención de humedad en los tallos pilosos, y favorece el crecimiento y la persistencia del hongo.

## MANIFESTACIONES CLÍNICAS

La infección por *Trichosporon* spp. se puede presentar de manera local o sistémica. La forma local se conoce como piedra blanca y puede afectar cualquier área corporal donde exista pelo, como la cabeza, la barba, el bigote, las pestañas y las cejas, pudiendo colonizar áreas pilosas axilares y genitales<sup>1,6</sup>. Se caracteriza por la presencia de lesiones de aspecto nodular, translúcidas, blandas, de color blanco amarillento o café claro, de 1 a 1,5 mm de diámetro, que están adheridas a lo largo del eje del pelo, sin afectar el folículo piloso<sup>10,11</sup>. Aunque siempre se ha reconocido como una infección asintomática, existen casos de piedra blanca con prurito en la piel subyacente o asociada a la pérdida de cabello<sup>26,27</sup>.

## DIAGNÓSTICO

La observación microscópica de las estructuras afectadas y tratadas con hidróxido de potasio al 10 % o al 20 %, revela la presencia de nódulos con crecimiento externo en el pelo, sin afectación de la corteza o médula. Se observan filamentos tabicados de 2 a 4 mm de diámetro entre las células de la cutícula y artroconidias rectangulares, ovoides o redondeadas<sup>8,10</sup>.

El cultivo en medio de agar Sabouraud con glucosa, *Trichosporon* spp. se desarrolla en colonias de crecimiento rápido, en promedio de 10 a 12 días, lisas, blancas, que se tornan rugosas y cerebriformes, de coloración grisácea. La morfología de las colonias revela hifas hialinas, artroconidias y blastoconidias<sup>28,29</sup>.

La prueba de la ureasa se ha empleado para la identificación del género *Trichosporon* y, para el proceso de diferenciación de las especies, se tienen en cuenta las ca-



racterísticas morfológicas, bioquímicas y nutricionales, y particularmente, se emplea el patrón de asimilación de carbohidratos como el auxonograma y zimograma, los cuales utilizan los sistemas API 20® o ID 32 C® (Biomérieux, Francia)<sup>30</sup>.

Como complemento en la identificación, se cuenta con el recurso de un test de aglutinación de partículas de látex contra un polisacárido de pared del *Trichosporon spp.* y una prueba de PCR anidada, utilizando iniciadores específicos para la detección de levaduras y ADN del *Trichosporon spp.*, en suero de pacientes con aparente infección diseminada<sup>31</sup>.

También, se describe la prueba de la resistencia a cicloheximida y de la viabilidad a temperatura de 37 °C, poco utilizadas debido a que contribuyen pobremente a la diferenciación de las especies. Es por falta de reproducibilidad de estas técnicas fenotípicas que, actualmente, la diferenciación por técnicas moleculares se impone<sup>32-34</sup>.

En todas las pacientes de este reporte, el diagnóstico de piedra blanca se estableció por las características clínicas y por la evolución crónica y asintomática de la enfermedad. Sin embargo, al considerarse una enfermedad fúngica poco frecuente en nuestro medio, fue necesario practicar estudios complementarios que incluyeron examen en fresco con hidróxido de potasio al 10 % y cultivo fúngico en agar Sabouraud con glucosa, para determinar la presencia de *Trichosporon spp.*

En el diagnóstico diferencial de piedra blanca se incluyen enfermedades infecciosas, como pediculosis, tiña capitis, piedra negra y tricomicosis, así como anomalías genéticas del cabello, como moniletrix y trichorrexis nudosa<sup>29,35</sup>. La pediculosis puede diferenciarse fácilmente porque las liendres no rodean por completo el eje del pelo<sup>12</sup>. La tiña capitis afecta la base del tallo del pelo y el folículo, a diferencia de la piedra blanca<sup>13,16</sup>. La piedra negra se caracteriza por la presencia de nódulos de color negruzco, de consistencia dura, que se adhieren firmemente al cabello y ocasionan su ruptura<sup>7</sup>. La tricomicosis es una infección superficial que afecta con mayor frecuencia el pelo axilar y púbico, caracterizada por la formación de nódulos de diferentes colores alrededor del tallo piloso y que es causada por un actinomiceto denominado *Corynebacterium tenuis*<sup>36</sup>.

Teniendo en cuenta las similitudes clínicas de estas lesiones, se hace necesario tanto el examen en fresco como el cultivo, con el fin de obtener un adecuado diagnóstico.

## TRATAMIENTO

La piedra blanca puede tratarse con antifúngicos tópicos. La *American Academy of Dermatology*, en su guía de atención para las infecciones fúngicas superficiales de la piel, incluye entre sus esquemas de tratamiento

para la piedra blanca, el corte del cabello además del uso de antifúngicos tópicos, como imidazoles, ciclopiroxolamina, sulfuro de selenio al 2 %, solución de clorhexidina, piritionato de cinc y anfotericina B en loción<sup>37</sup>.

Se describe el tratamiento con fluconazol en casos de *T. mucoides* por tres semanas a un mes; itraconazol en casos de *T. asahii* o *T. cutaneum*, en combinación con antifúngicos de tipo azoles de uso tópico, como ketoconazol al 2 % en champú por dos a tres meses, el cual ha demostrado ser eficaz en la erradicación de la piedra blanca<sup>37,38</sup>.

Entre los tratamientos sistémicos, los antifúngicos de tipo azol han sido considerados una buena opción cuando la infección por piedra blanca es seria y no se ha logrado mejoría con los tratamientos tópicos. En un estudio de Khandpur, *et al.*, en 12 pacientes de sexo femenino con piedra blanca del cuero cabelludo, se evaluó la efectividad y la tolerancia del itraconazol oral a dosis de 100 mg una vez al día. En 11 pacientes (91,67 %), se observó la remisión de las lesiones después de ocho semanas de tratamiento, sólo un paciente (8,33 %) no presentó ninguna mejoría, y en ninguno de los casos se reportaron efectos secundarios significativos<sup>39</sup>.

Los agentes queratolíticos, como el ácido salicílico, no actúan sobre el agente etiológico, pero producen eliminación de escamas de la piel, ayudando de esta forma a la eliminación de la infección<sup>38,39</sup>.

En nuestra experiencia, las ocho pacientes mejoraron con el tratamiento tópico con ketoconazol al 2% en champú y con climbazol, olamina de piroctona más ácido salicílico, sin necesidad de recurrir al corte del cabello ni a tratamientos sistémicos, con esquemas basados en la edad de las pacientes y los riesgos inherentes a su uso.

## Conclusión

Todas las pacientes objeto del presente reporte presentaron características que no se reportan frecuentemente, tales como: sexo femenino, edad pediátrica y localización de las lesiones en el pelo del cuero cabelludo. Además, refirieron factores de riesgo como el hábito de recoger el cabello húmedo e hidratar frecuentemente el cabello con cremas para peinar; estos productos proporcionan mayor humedad y facilitan el crecimiento de estructuras fúngicas como *Trichosporon spp.*, favorecidas por condiciones nutricionales y ambientales.

La falta de informes de piedra blanca probablemente se debe al desconocimiento de la enfermedad, las características clínicas de presentación y, en parte, por la tendencia a confundirla con otras entidades como la pediculosis.

Con este reporte se pretende sensibilizar a la comu-

nidad sobre la existencia de esta enfermedad, orientar el diagnóstico etiológico el cual se hace con exámenes de bajo costo y baja complejidad, y a su vez, evidenciar la eficacia de diversos tratamientos antes de proceder a medidas tan radicales como el rasurado del pelo, principalmente al tratarse del cuero cabelludo.

## Agradecimientos

A Claudia Janeth Uribe, dermatopatóloga, docente del programa de Dermatología de la Universidad Autónoma de Bucaramanga; a María Claudia Guzmán y Vanessa Torres, residentes de Dermatología, por las fotografías.

## Referencias

- García J, Picazo J. Microbiología médica general, Micología general, micosis superficiales y cutáneas, En: 1ª ed. Madrid: Harcourt Brace; 1998. p. 623-43.
- Magalhaes AR, Mondino SS, Silva M, Nishikawa MM. Morphological and biochemical characterization of the aetiological agents of white piedra. Mem Inst Oswaldo Cruz. 2008;103:786-90.
- Figueras MJ, Guarro J. Ultrastructural aspect of the keratinolytic activity of piedra. Rev Iberoam Micol. 2000;17:136-41.
- Gupta AK, Chaudhry M, Elewski B. Tinea corporis, tinea cruris, tinea nigra, and piedra. Dermatol Clin. 2003;21:395-400.
- Londero A, Fischman OM. White piedra branca of unusual localization. Sabouraudia. 1996;5:132-3.
- Vargas M. Piedra blanca genital. Kasmera (Venz.)1974;5:141-62.
- Muñoz VF, Díaz EE, González JL, Trejo JR. Piedra blanca en una paciente pediátrica: reporte de un caso. Rev Iberoam Micol. 2009;26:252-4.
- Bonifaz A, Gómez-Daza F, Paredes V, Ponce RM. Tinea versicolor, tinea nigra, white piedra, and black piedra. Clin Dermatol. 2010;28:140-5.
- Gold I, Sommer B, Urson S, Schewach-Millet MA. White piedra: A frequently misdiagnosed infection of hair. Int J Dermatol. 1984;23:621-3.
- De la Cruz S, Cortez F, Pereda O, Alemán I. Piedra blanca en pelo de cuero cabelludo/White piedra scalp hair. Folia Dermatol Perú. 2008;19:134-7.
- Walzman M, Leeming JG. White piedra and *Trichosporon beigelii*: The incidence in patients attending a clinic in genitourinary medicine. Genitourin Med. 1989;65:331-4.
- Pontes ZB, Ramos AL, Lima E, Guerra M, Oliveira NM, Santos JP. Clinical and mycological study of scalp white piedra in the State of Paraíba, Brazil. Mem Inst Oswaldo Cruz. 2002;97:747-50.
- Roselino AM, Seixas AB, Thomazini JA, Maffei CM. An outbreak of scalp white piedra in a Brazilian children day care. Rev Inst Med Trop Sao Paulo. 2008;50:307-9.
- Schwartz RA. Superficial fungal infections. Lancet. 2004;364:1173-82.
- Diniz LM, Souza Filho JB. Estudo de 15 casos de piedra branca observados na Grande Vitória (Espírito Santo, Brasil) durante cinco anos. An Bras Dermatol. 2005;80:49-52.
- Horta P. Sobre una nova forma de Piedra. Mem Inst Oswaldo Cruz. 2011;3:86-107.
- Gueho E, De Hoog GS, Smith MT. Neotypification of the genus *Trichosporon*. Antonie von Leeuwenhoek. 1992;61:285-8.
- Chagas-Neto TC, Chaves GM, Colombo AL. Update on the genus *Trichosporon*. Mycopathologia. 2008;166:121-32.
- Guého E, Improvisi L, de Hoog GS, Dupont B. *Trichosporon* on humans: A practical account. Mycoses. 1994;37:3-10.
- Lowenthal RM, Atkinson K, Challis DR, Tucker RG, Biggs JC. Invasive *Trichosporon cutaneum* infection: An increasing problem in immunosuppressed patients. Bone Marrow Transplant. 1987;2:321-7.
- Kubec K, Dvorak R, Alsaleh QA. Trichosporosis (white piedra) in Kuwait. Int J Dermatol. 1998;37:186-7.
- Grainger CR. White piedra: A case with evidence of spread by contact. Trans R Soc Trop Med Hyg. 1986;80:87.
- Torssander J, Carlsson B, von Krogh G. *Trichosporon beigelii*: increased occurrence in homosexual men. Mykosen. 1985;28:355-6.
- Schwinn A, Ebert J, Hamm H, Bocker EB. White genital piedra. Hautarzt. 1996;47:638-41.
- Dreizen S, Mc Credie KB, Bodey GP, Keating MJ. Unusual mucocutaneous infections in immunosuppressed patients with leukemia-expansion of an earlier study. Post Grad Med. 1986;79:287-94.
- Kwon-Chung KJ, Bennet JE. Medical mycology. Philadelphia: Lea & Febiger; 1992. p. 183-90.
- Benson PM, Lapins NA, Odom RB. White piedra. Arch Dermatol. 1983;119:602-4.
- Anand DA, Antaya RJ, Davis A, Imaeda S, Silverberg NB. White piedra in children. J Am Acad Dermatol. 2006;55:956-61.
- Ellner KM, McBride ME, Kalter DC, Tschen JA, Wolf JE Jr. White piedra: Evidence for a synergistic infection. Br J Dermatol. 1990;123:355-63.
- Predari SC, De Paulis AN, Verón D, Zucchini A, Santoianni JE. Fungal peritonitis in patients on peritoneal dialysis: Twenty five years of experience in a teaching hospital in Argentina. Rev Argent Microbiol. 2007;39:213-7.
- Sugita T, Nakajima M, Ikeda R, Niki Y, Matsushima T, Shinoda T. Microbiol Immunol. 2001;45:143-8.
- Sugita T, Nishikawa A, Shinoda T. Rapid detection of species of the opportunistic yeast *Trichosporon* by PCR. J Clin Microbiol. 1998;36:1458-60.
- Sugita T, Nishikawa A, Ikeda R, Shinoda T. Identification of medically relevant *Trichosporon* species based on sequences of internal transcribed spacer regions and construction of a database for *Trichosporon* identification. J Clin Microbiol. 1999;37:1985-93.
- Chagas-Neto TC, Chaves GM, Melo SA, Colombo AL. Bloodstream infections due to *Trichosporon* spp.: Species distribution, *Trichosporon asahii* genotypes determined on the basis of ribosomal DNA intergenic spacer 1 sequencing, and antifungal susceptibility testing. J Clinical Microbiol. 2009;47:1074-81.
- Youker SR, Andreozzi RJ, Appelbaum PC, Credito K, Miller JJ. White piedra: Further evidence of a synergistic infection. J Am Acad Dermatol. 2003;49:746-9.
- Levity F. Trichomycosis axillaries: A different view. J Am Acad Dermatol. 1988;18:778-9.
- Drake LA, Dinehart SM, Farmer ER, Goltz RW, Graham GI, Hordinsky MK, et al. Guidelines of care for superficial mycotic infections of the skin: Piedra. J Am Acad Dermatol. 1996;34:122-4.
- Aditya K, Elizabeth A. Efficacy and safety of itraconazole use in children. Dermatol Clin. 2003;21:521-35.
- Khandpur S, Reddy BS. Itraconazole therapy for white piedra affecting scalp hair. J Am Acad Dermatol. 2002;47:415-8.