

Tratamiento de tumores benignos y cicatrices: la utilidad del laser ablativo y fraccionado



Dr. Juan Raul Castro Ayarza

Médico Dermatólogo - Universidad Nacional de Colombia

Docente adjunto - Universidad Nacional de Colombia

Especialista en Docencia Universitaria - Universidad Militar

Aspirante a máster en Dermatología Oncológica - Universidad De Valencia

CONFLICTO DE INTERÉS

Trabajo un Laser Exxelo CO2 ablativo y fraccionado

No declaro otros conflictos de intereses

INTRODUCCIÓN

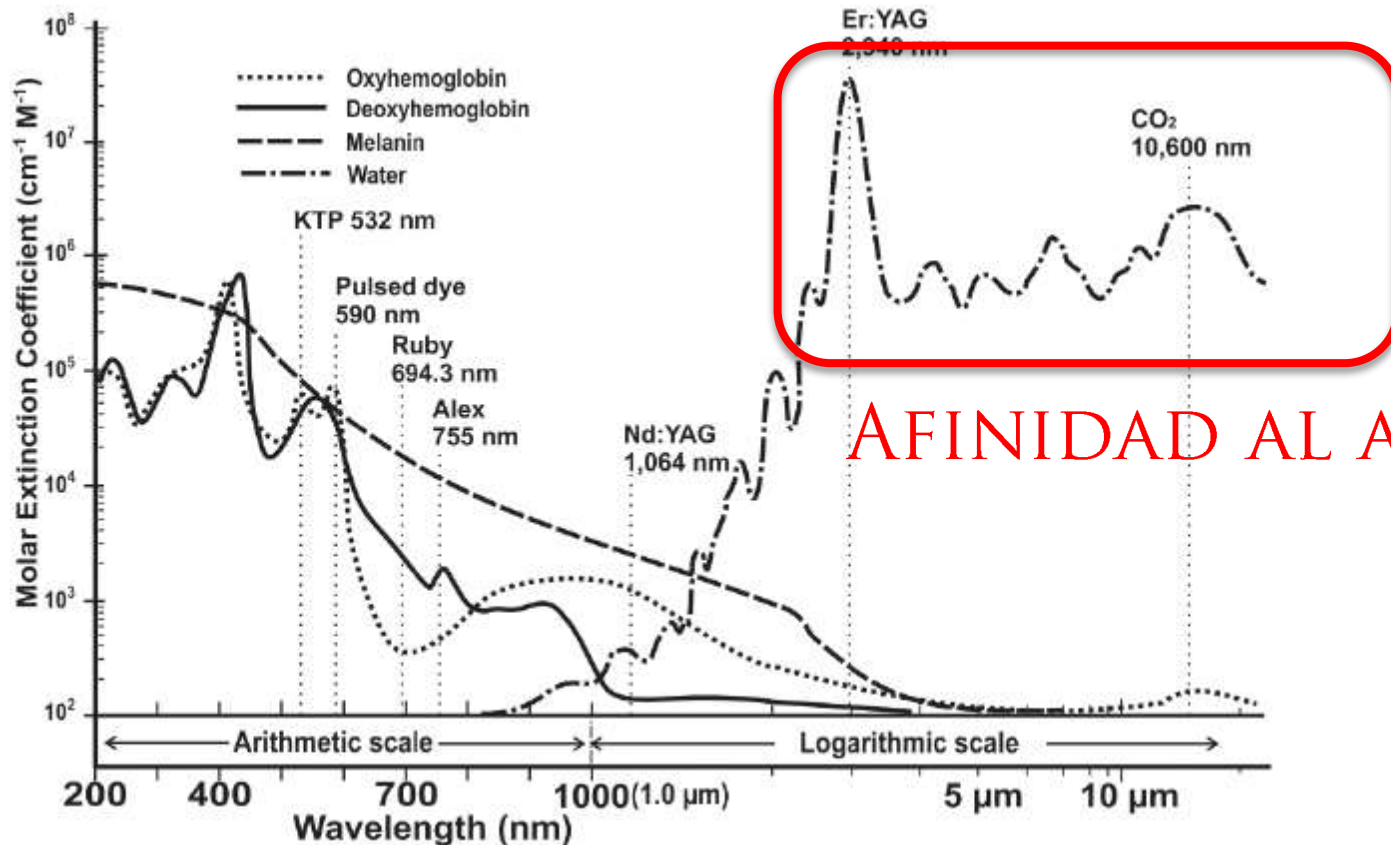
Manejo del laser CO2 ablativo

¿Como funciona?

Donde se puede utilizar

Como utilizarlo

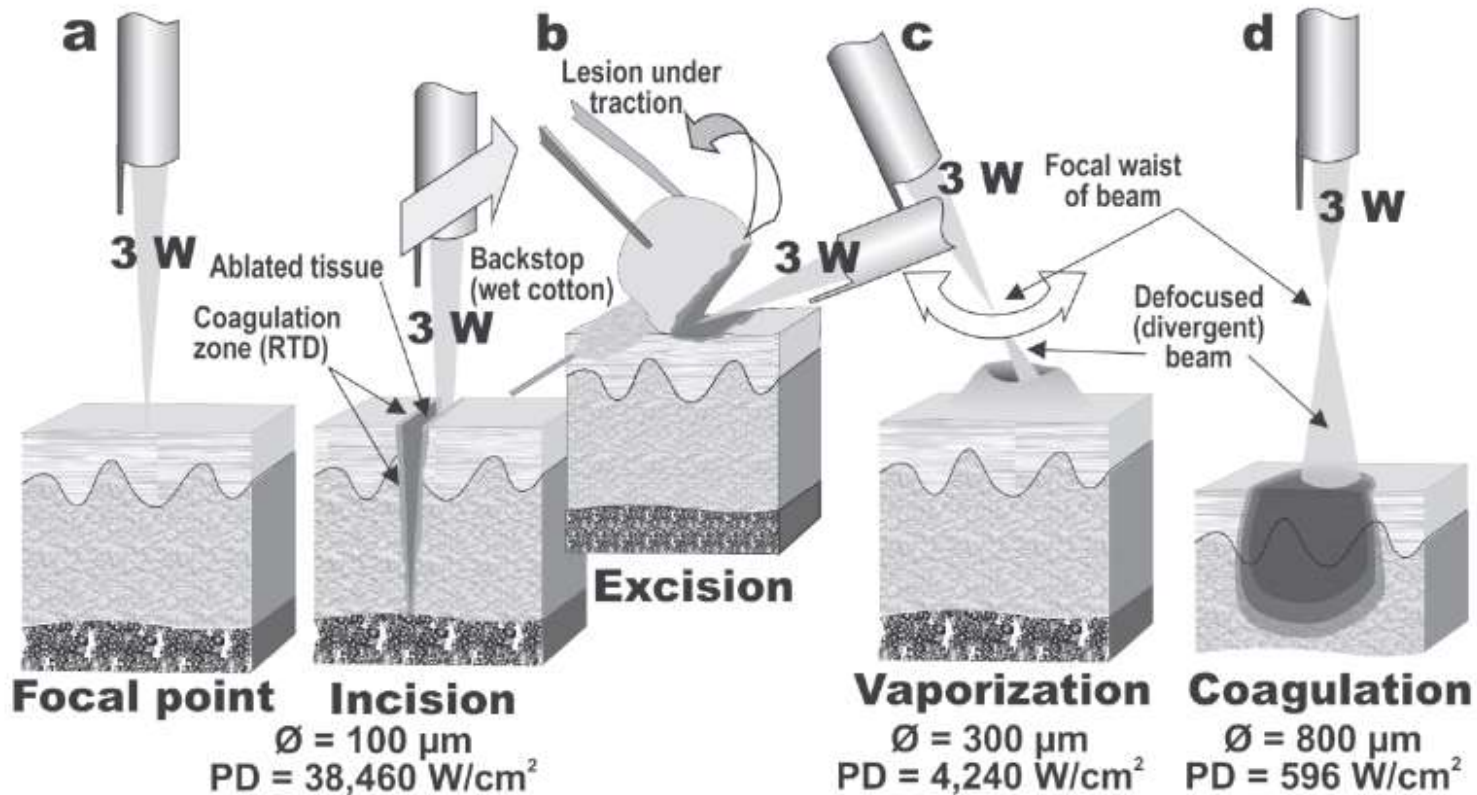
MECANISMO DE ACCIÓN



AFINIDAD AL AGUA

COPYRIGHT © Asociación Colombiana de Dermatología y Cirugía Dermatológica

MODOS

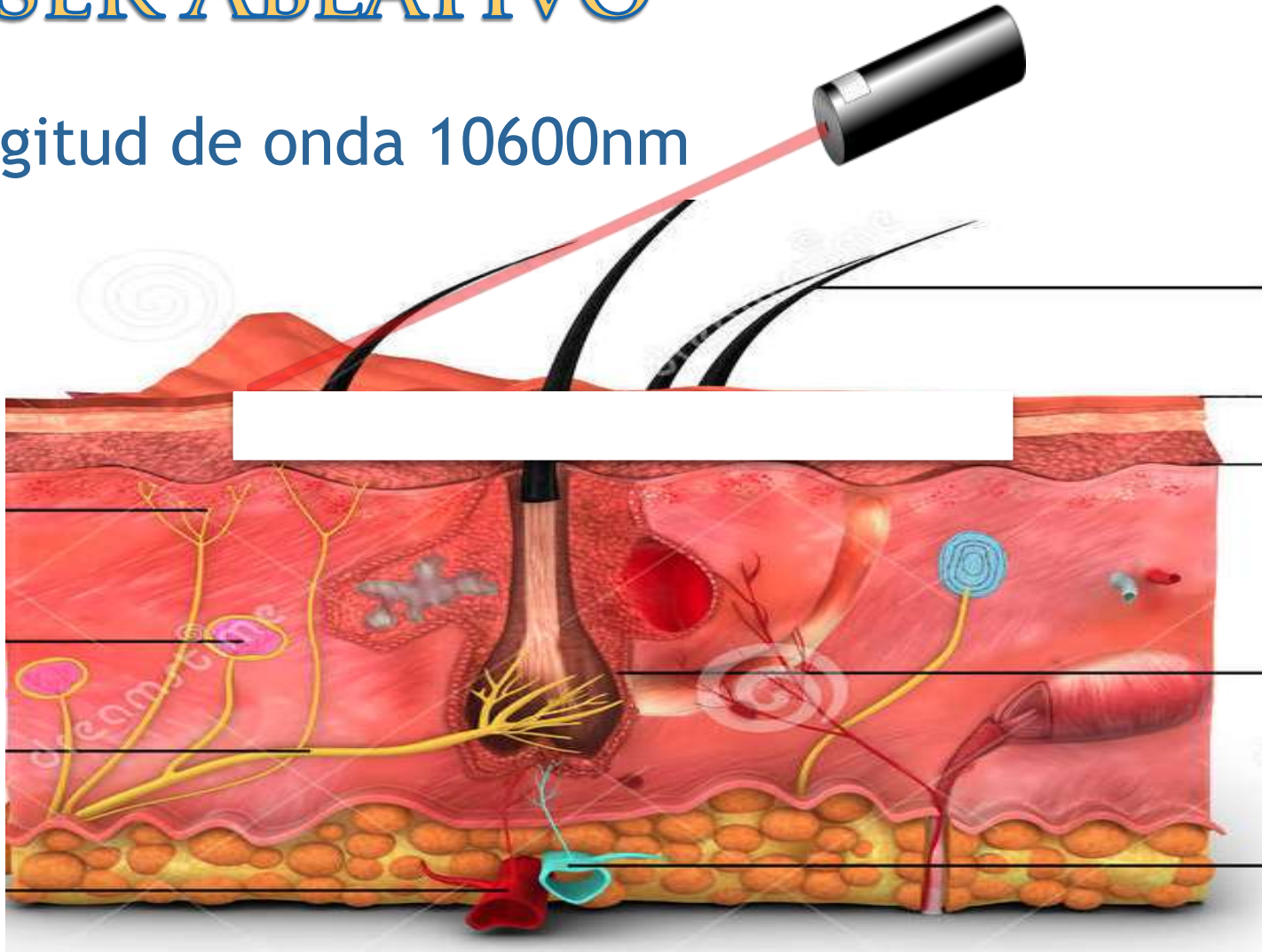


COPYRIGHT © Asociación Colombiana de Dermatología y Cirugía Dermatológica

Omi T, Numano K .The Role of the CO2 Laser and Fractional CO2 Laser in Dermatology. Kayoko Laser Therapy

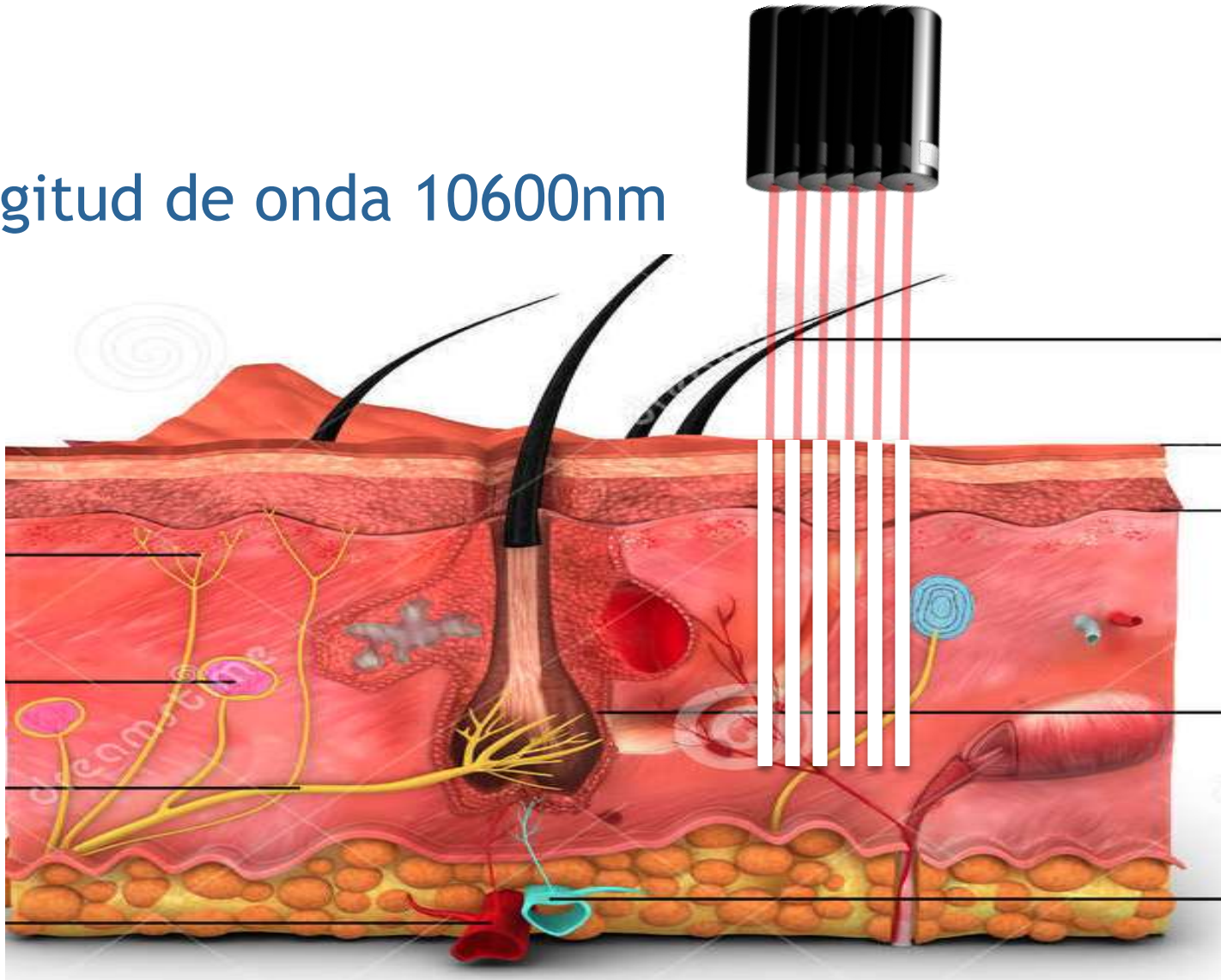
LASER ABLATIVO

Longitud de onda 10600nm

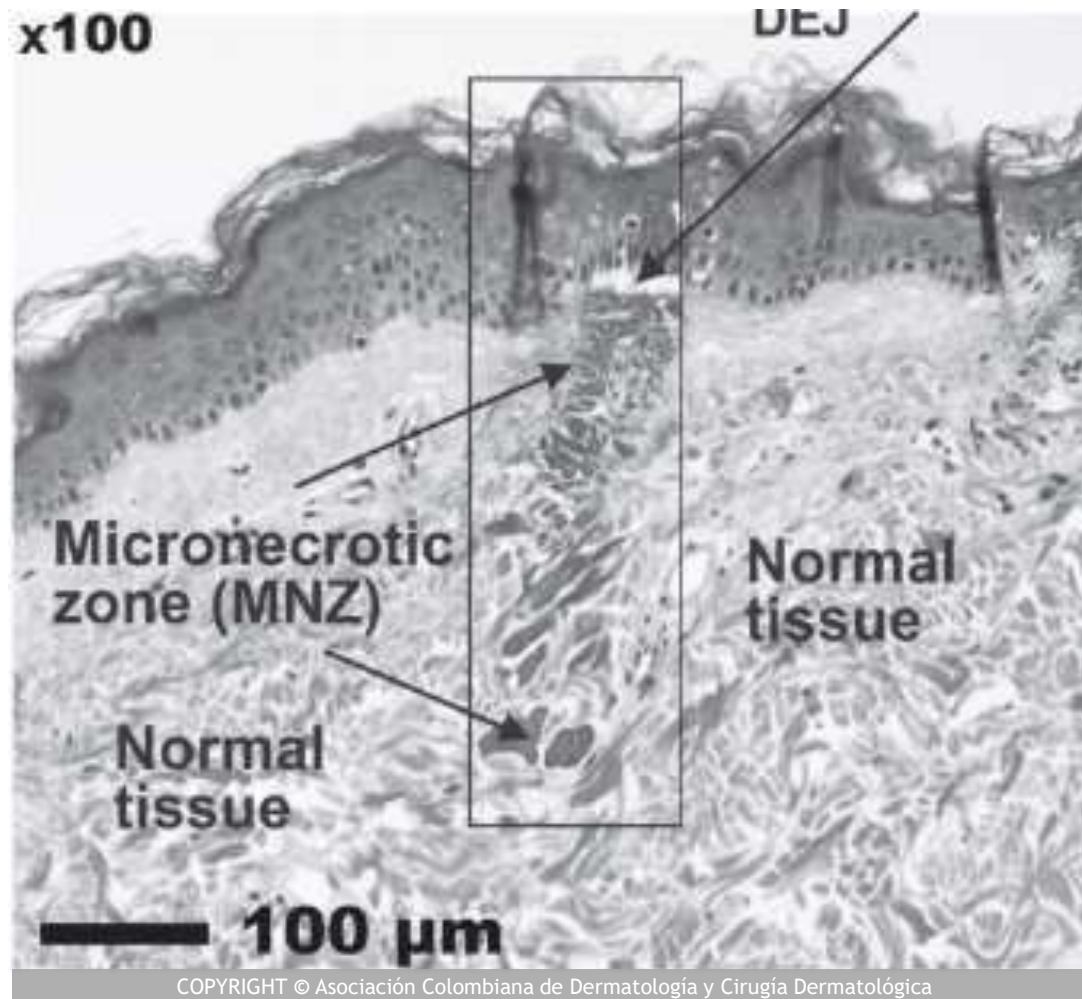


LASER FRACCIONADO

Longitud de onda 10600nm



CAMBIOS HISTOLÓGICOS

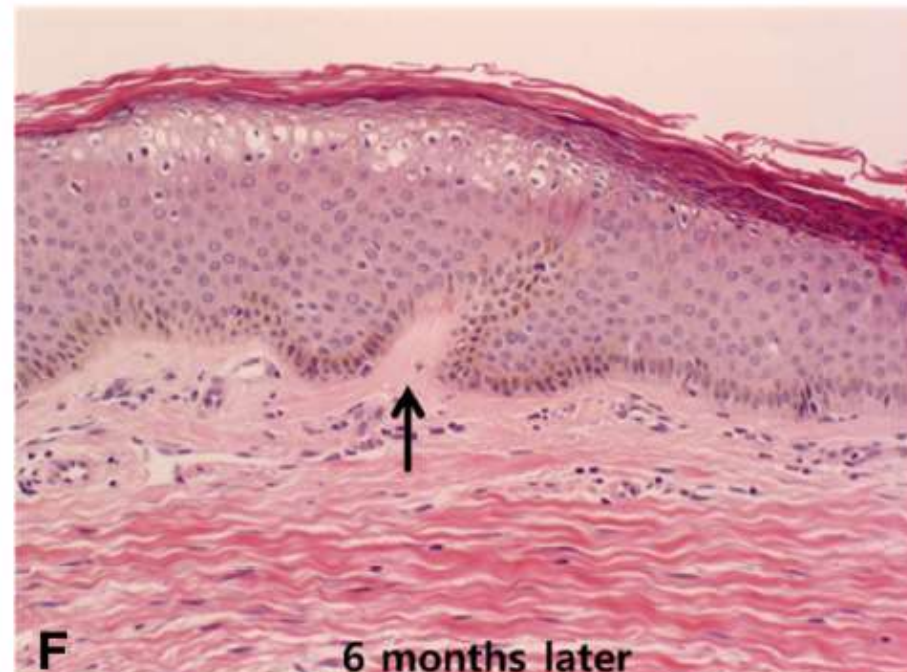
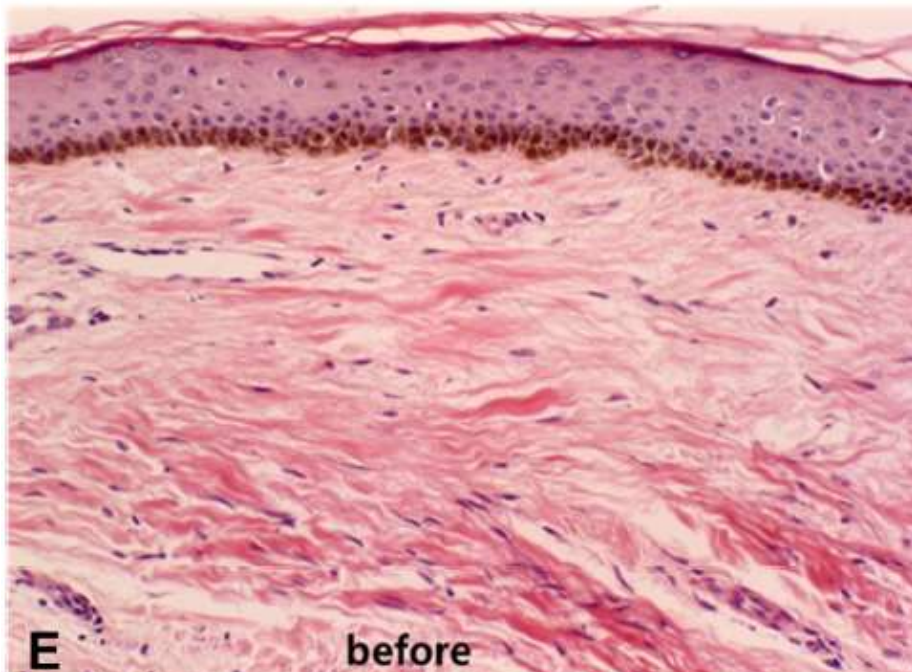


Dermal Remodeling of Burn Scar by Fractional CO₂ Laser

Sang-jun Lee¹ · Dong-Hye Suh¹ · Ji Min Lee² · Kye-Yong Song³ · Hwa Jung Ryu²

CAMBIOS HISTOLÓGICOS

Remodelación de la dermis - reducción de las retracciones.

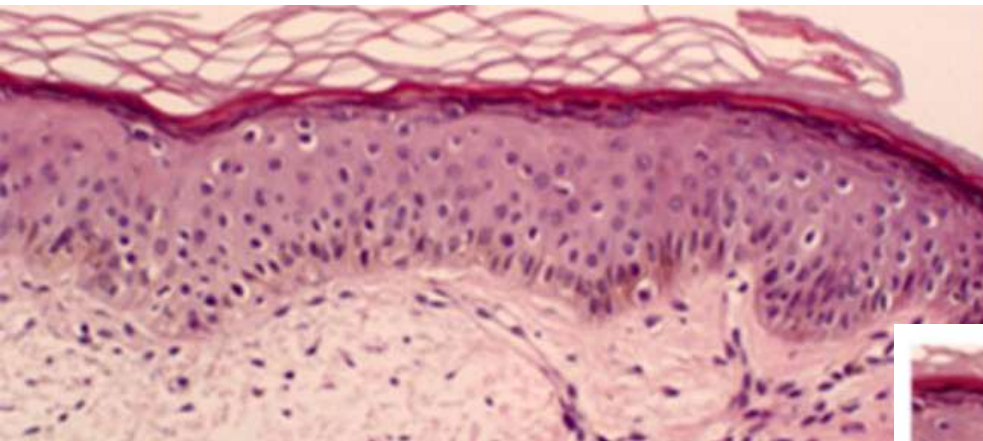


Dermal Remodeling of Burn Scar by Fractional CO₂ Laser

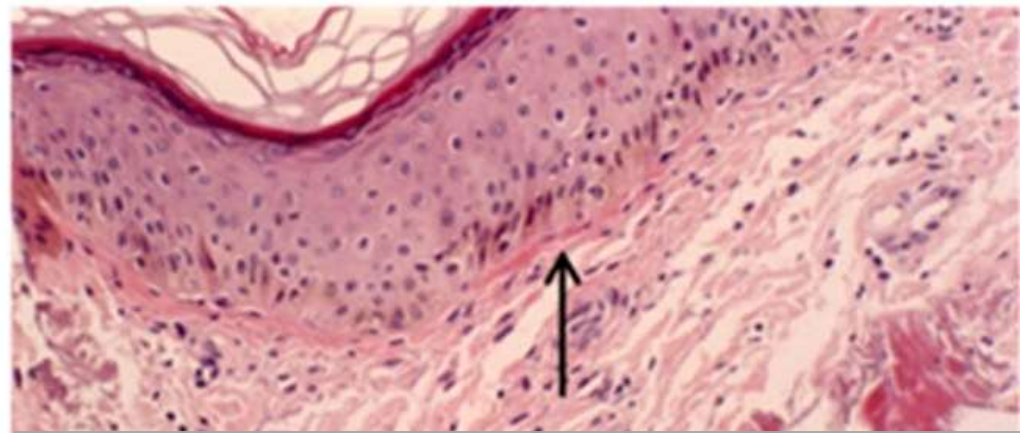
Sang-jun Lee¹ · Dong-Hye Suh¹ · Ji Min Lee² · Kye-Yong Song³ · Hwa Jung Ryu²

CAMBIOS HISTOLÓGICOS

Maduración de fibras colágenas



COPYRIGHT © Asociación Colombiana de Dermatología y Cirugía Dermatológica



COPYRIGHT © Asociación Colombiana de Dermatología y Cirugía Dermatológica

The Role of the CO₂ Laser and Fractional CO₂ Laser in Dermatology

Laser Therapy 23.1: 49-60

Tokuya Omi¹, Kayoko Numano¹

Utilidades

Tumores de la piel

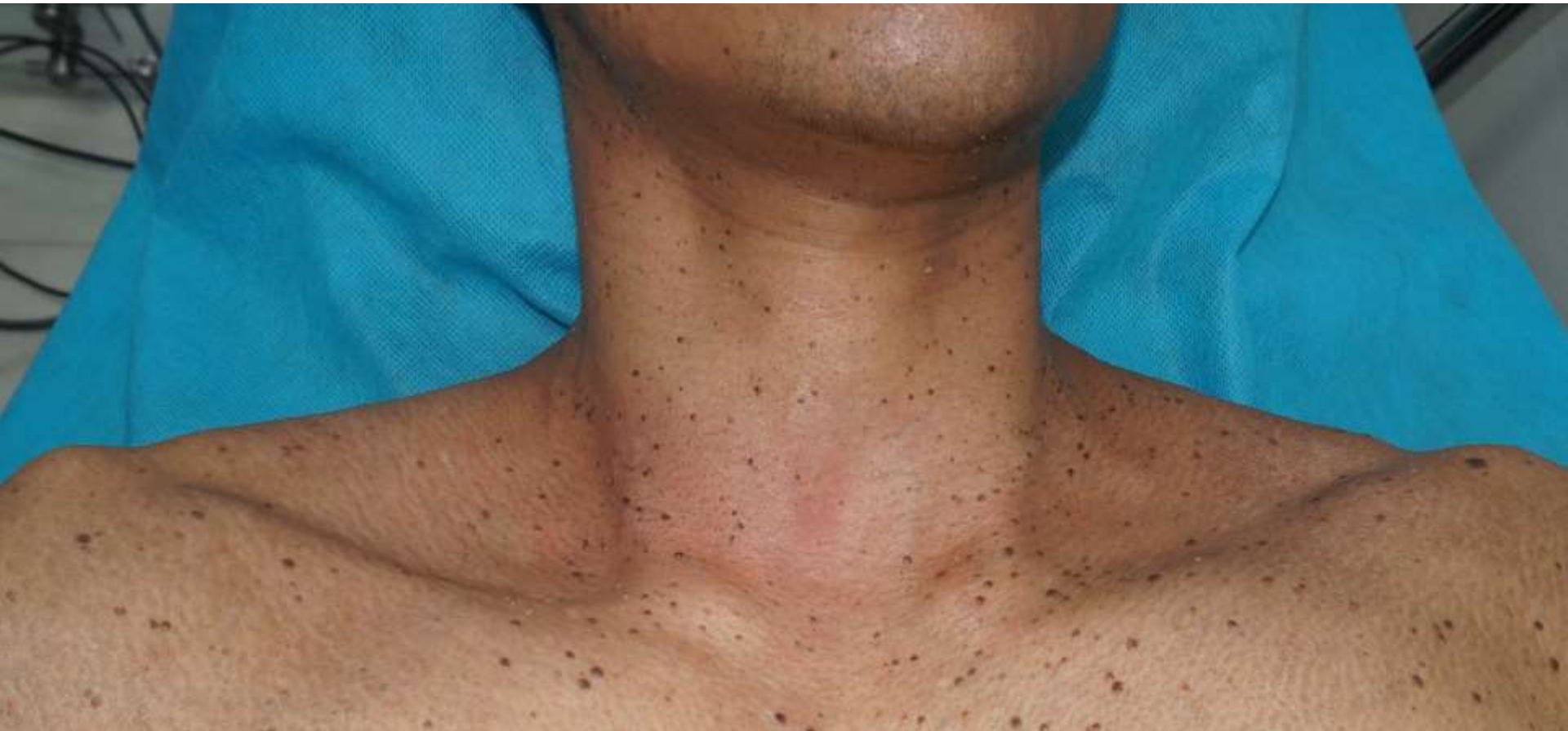Epidérmicos (Q. Seborreicas, angiofibromas, nevus rubí, léntigines, papulas perladas, verrugas, CBC, Q. Actínicas, etc.)

Dérmicos (acrocordones, xantelasmas)

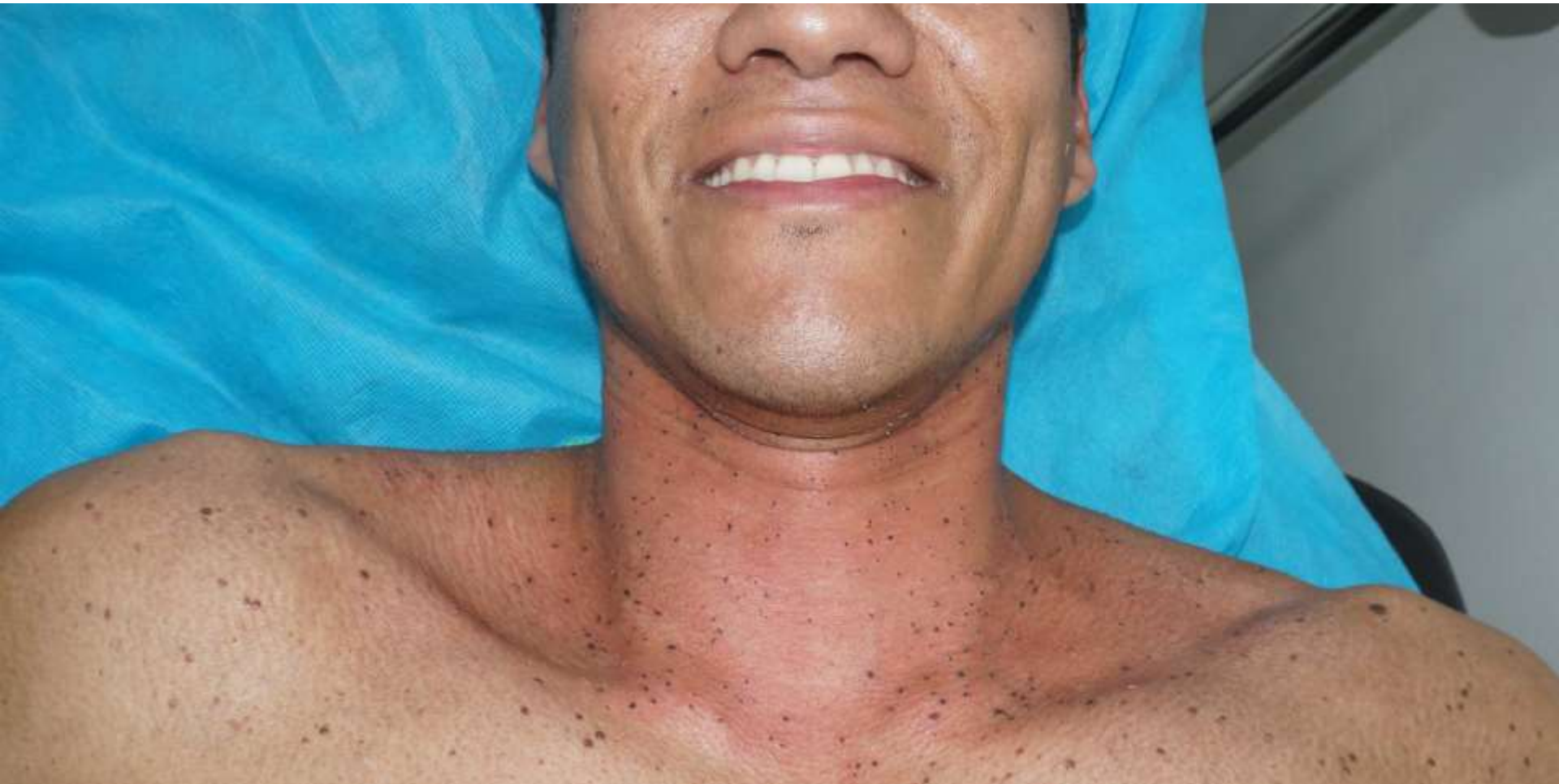Uñas (onicectomía, onicomiosis, onicomatricomas)

Antienvejecimiento.

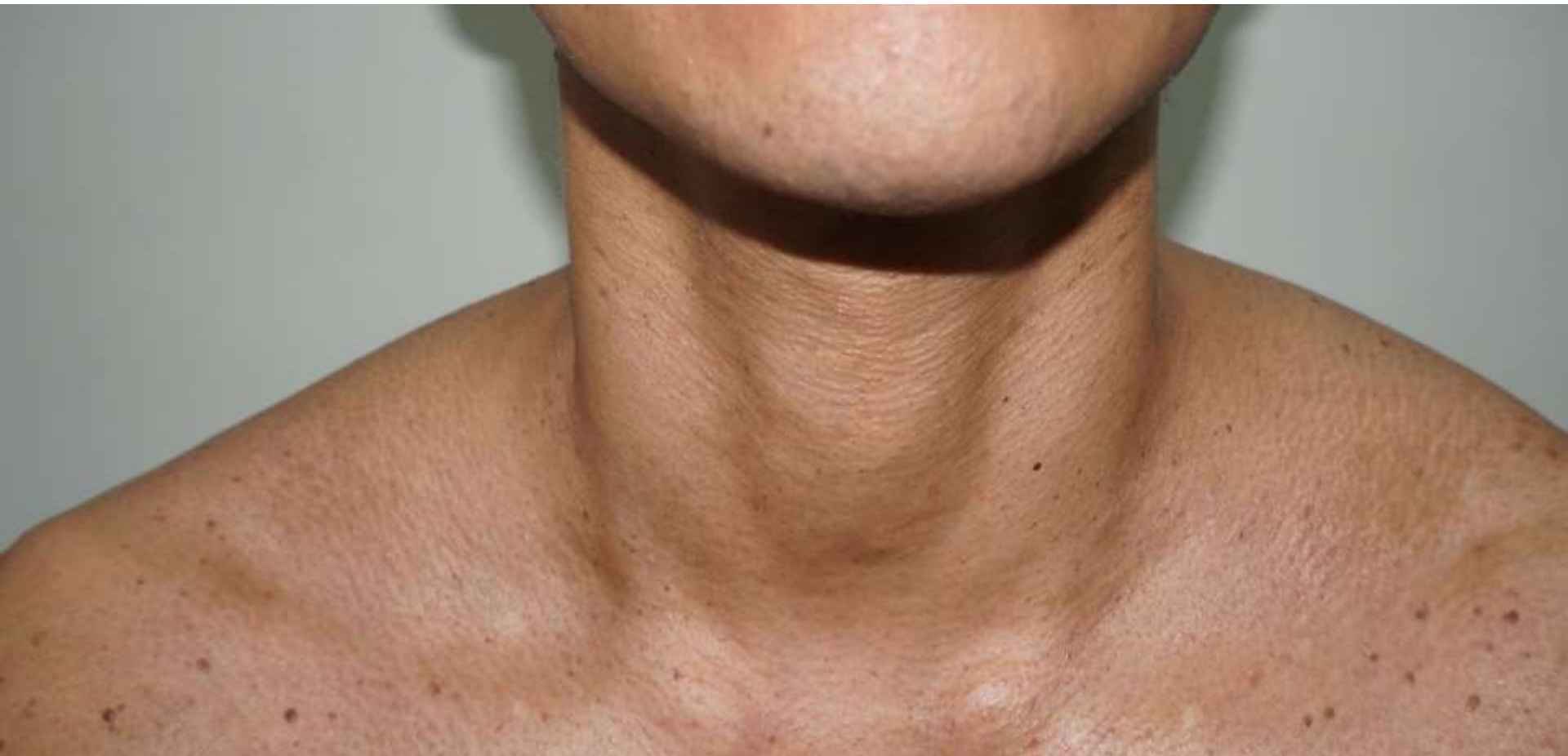QUERATOSIS SEBORREICAS - PAPULOSIS



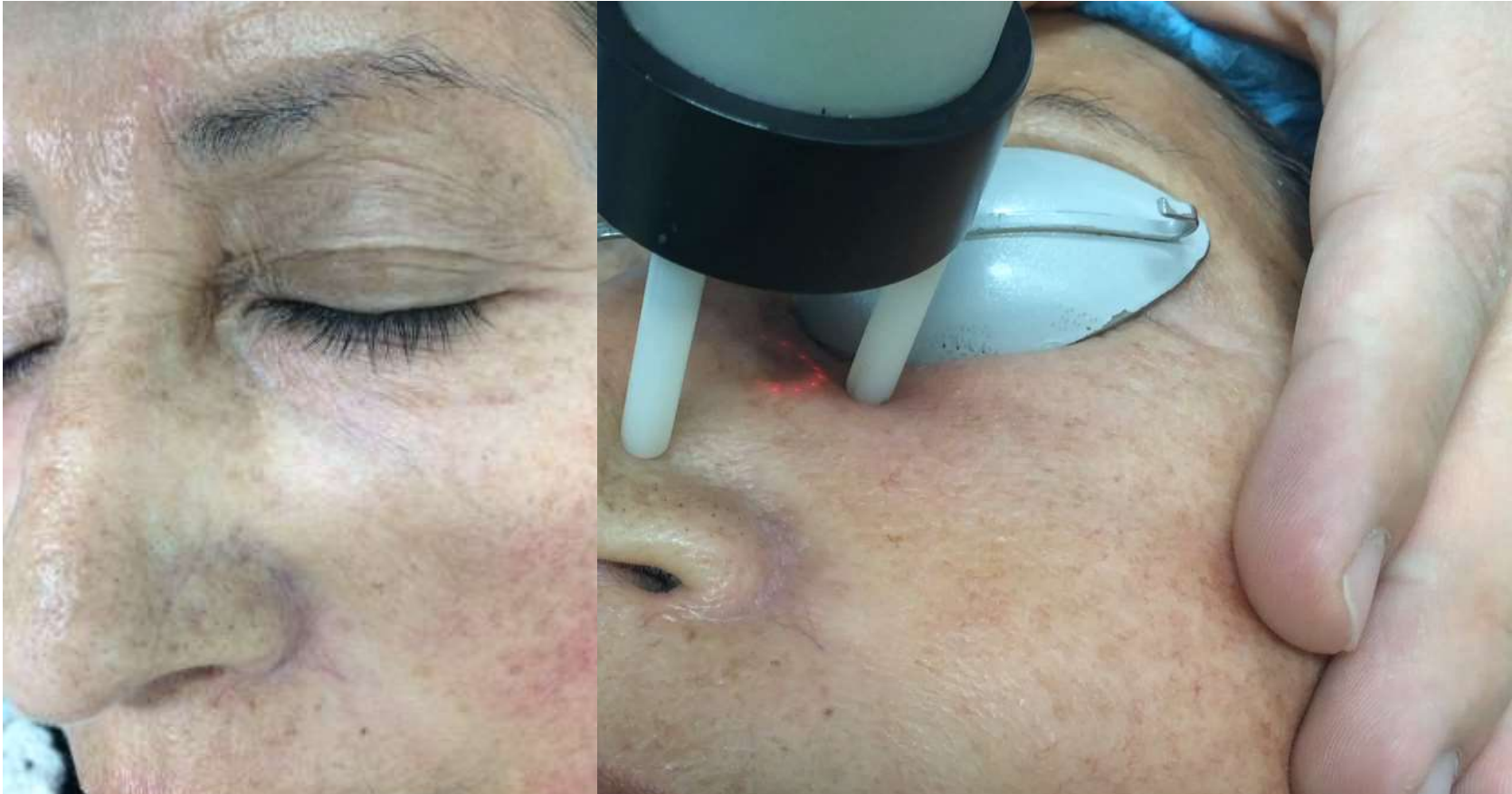QUERATOSIS SEBORREICAS - PAPULOSIS



QUERATOSIS SEBORREICAS - PAPULOSIS

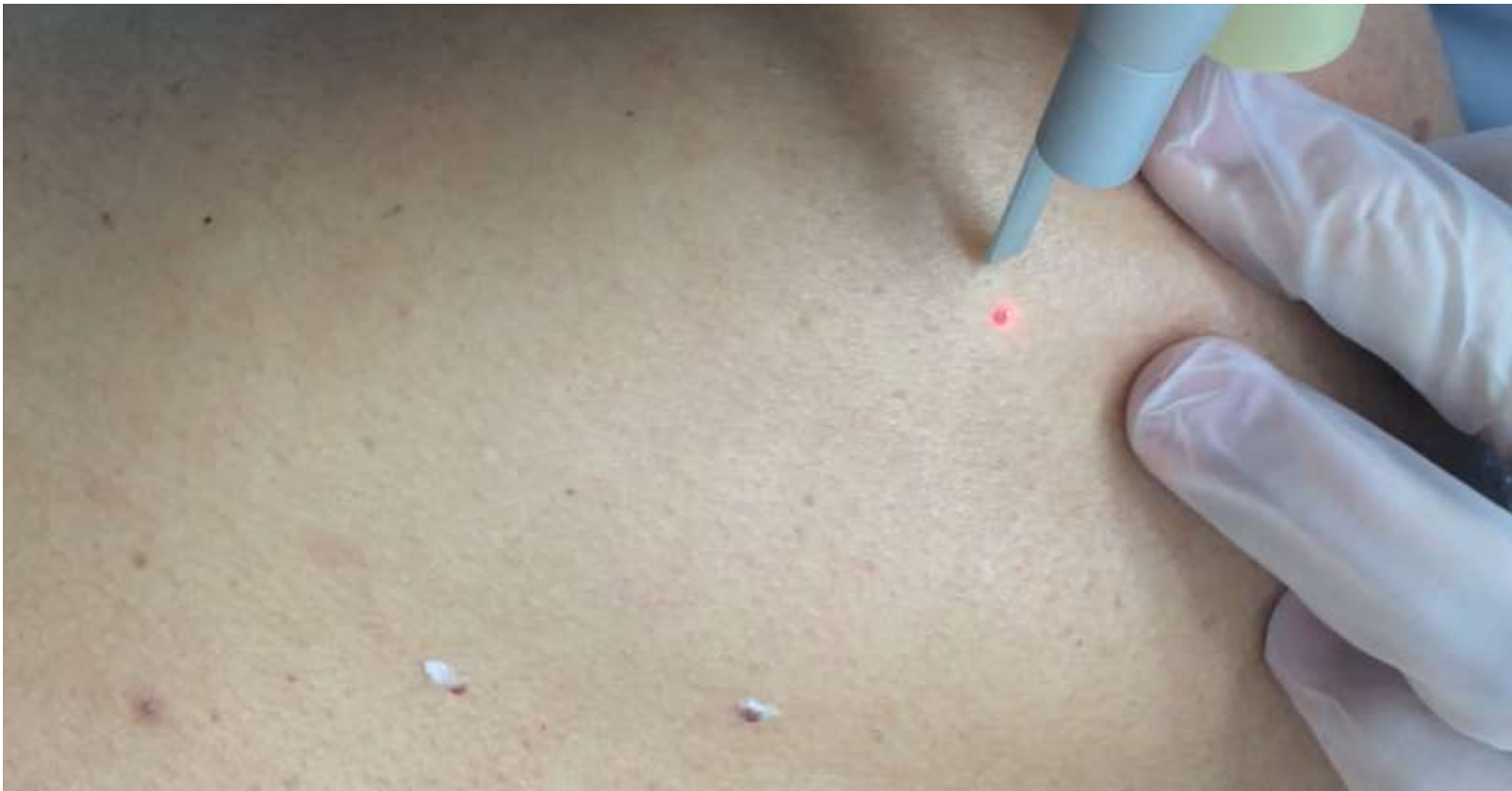

QUERATOSIS SEBORREICA PLANA



COPYRIGHT © Asociación Colombiana de Dermatología y Cirugía Dermatológica

NEVUS RUBÍ

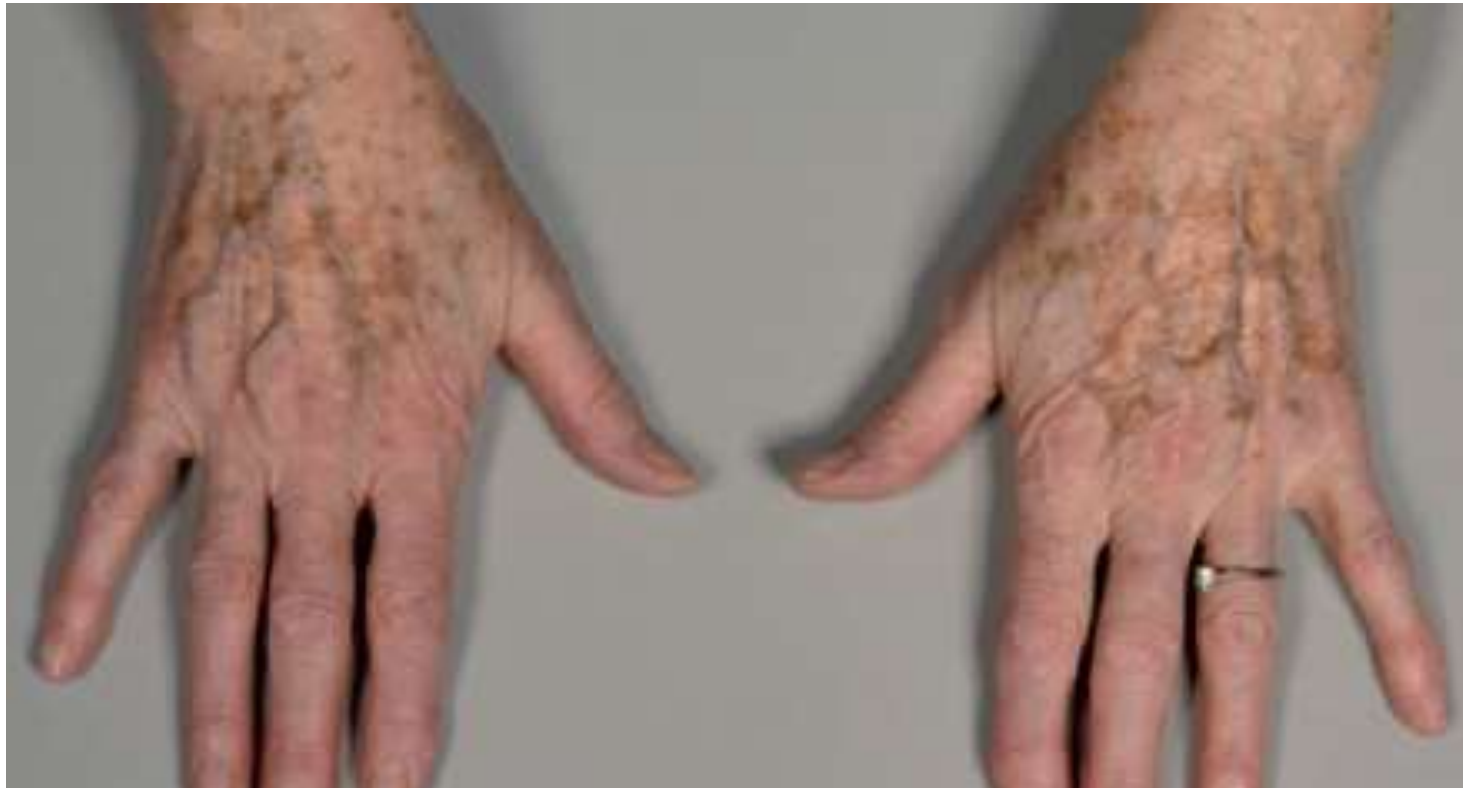

COPYRIGHT © Asociación Colombiana de Dermatología y Cirugía Dermatológica

Nicola L. SCHOENEWOLF
Jürg HAFNER
Reinhard DUMMER
Inja BOGDAN ALLEMANN

Laser treatment of solar lentigines on dorsum of hands: QS Ruby laser *versus* ablative CO₂ fractional laser – a randomized controlled trial

Laser derecho QS ruby - izquierdo CO2 ablativo

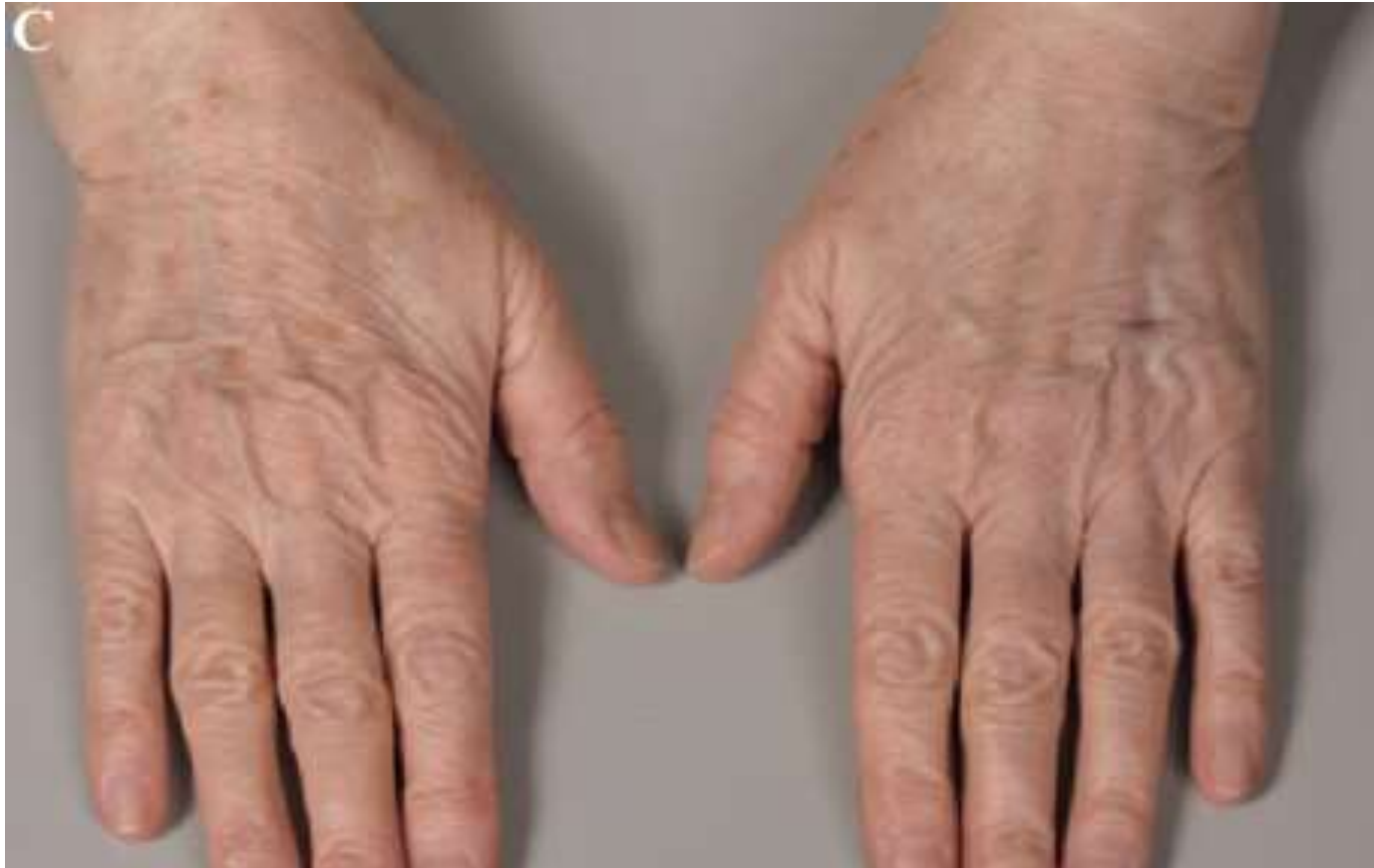

COPYRIGHT © Asociación Colombiana de Dermatología y Cirugía Dermatológica

Nicola L. SCHOENEWOLF
Jürg HAFNER
Reinhard DUMMER
Inja BOGDAN ALLEMANN

Laser treatment of solar lentigines on dorsum of hands: QS Ruby laser *versus* ablative CO₂ fractional laser – a randomized controlled trial

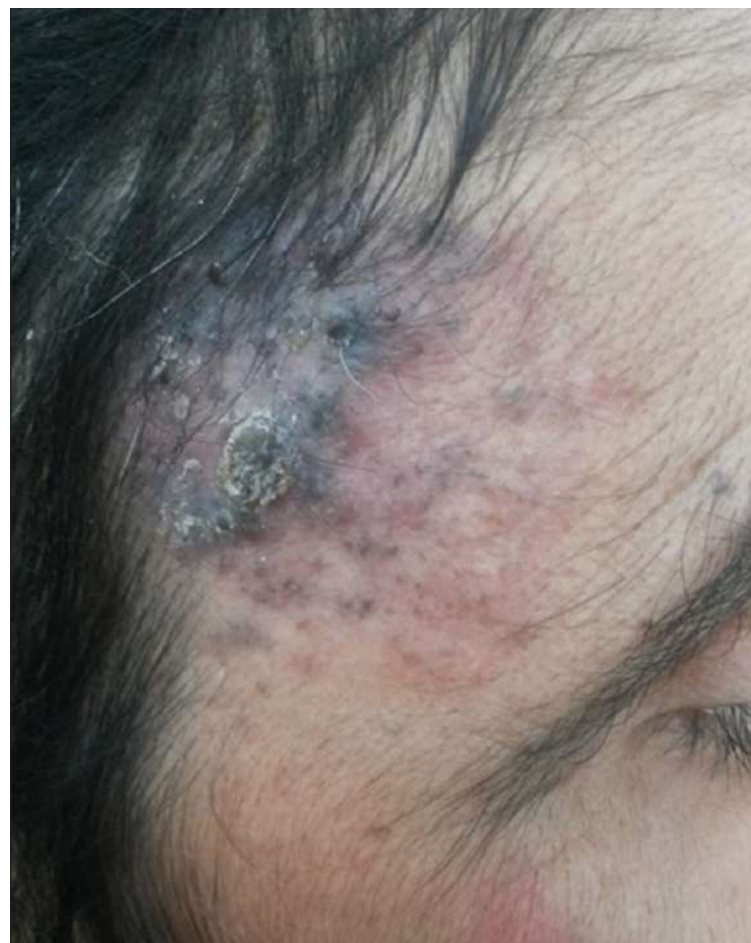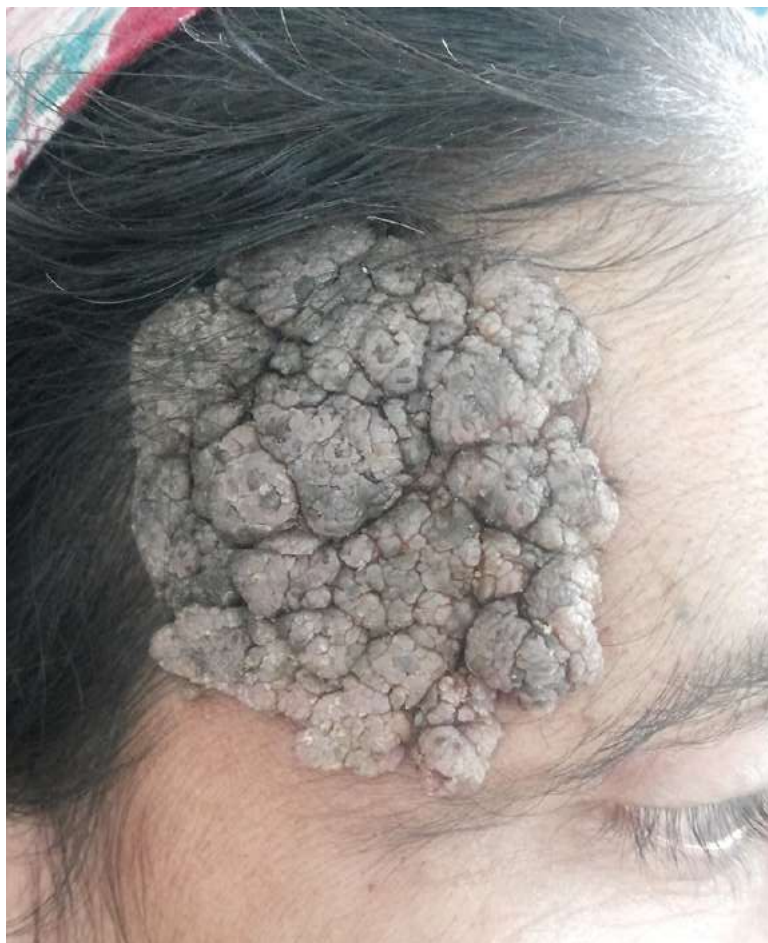Despues de 3 sesiones (0-4-8 semanas)



Evaluation of Carbon Dioxide Laser in the Treatment of Epidermal Nevi

Yasmeen Jabeen Bhat, Iffat Hassan, Peerzada Sajad, Atiya Yaseen, Syed Mubashir, Saniya Akhter, and Roohi Wani¹

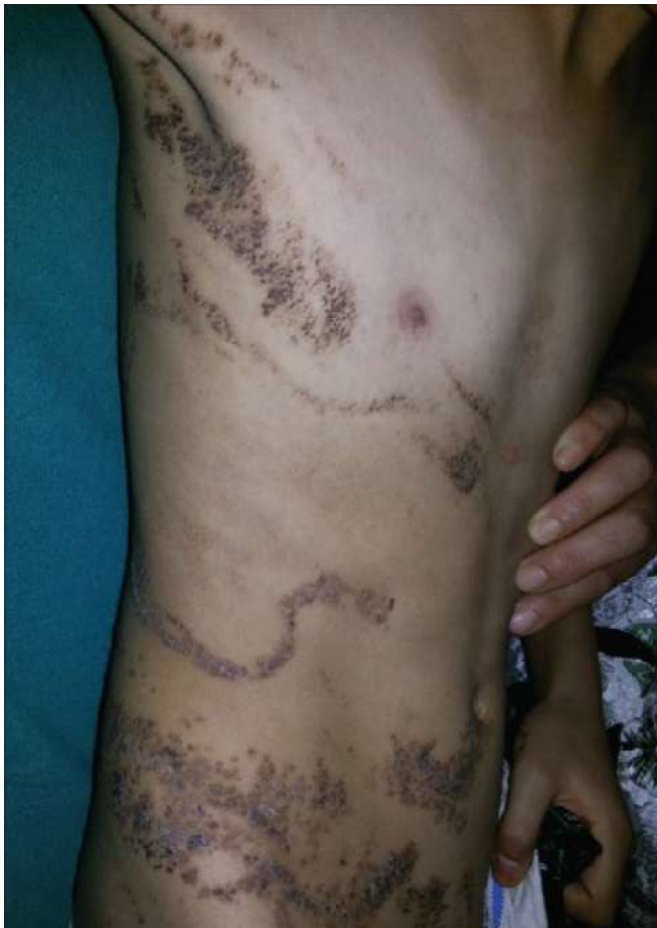ADECUADO



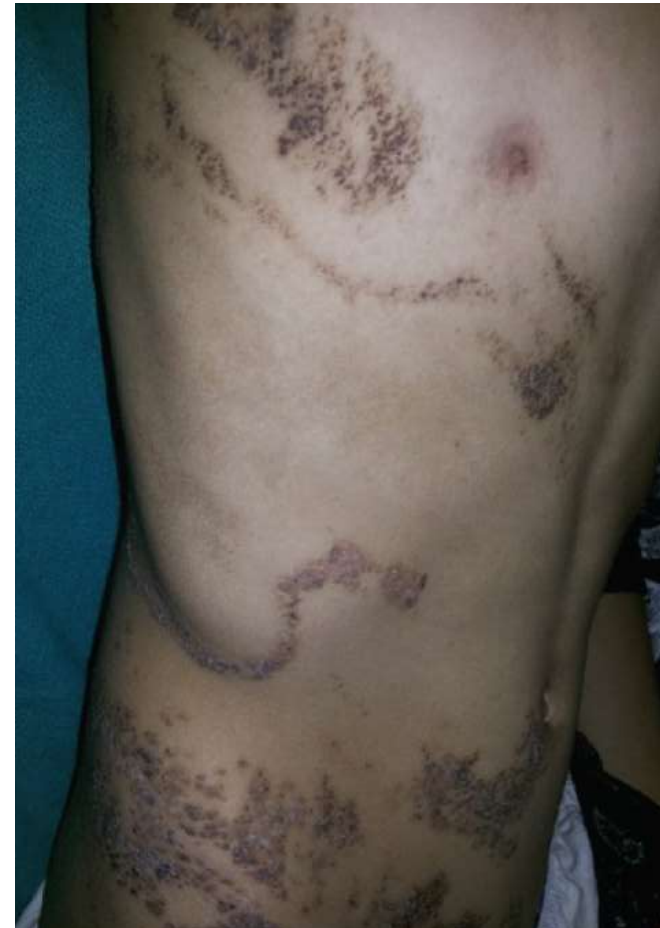Evaluation of Carbon Dioxide Laser in the Treatment of Epidermal Nevi

Yasmeen Jabeen Bhat, Iffat Hassan, Peerzada Sajad, Atiya Yaseen, Syed Mubashir, Saniya Akhter, and Roohi Wani¹

NO TANTO...



COPYRIGHT © Asociación Colombiana de Dermatología y Cirugía Dermatológica



COPYRIGHT © Asociación Colombiana de Dermatología y Cirugía Dermatológica

PÁPULAS PERLADAS DEL PENE

14-48% de los hombres

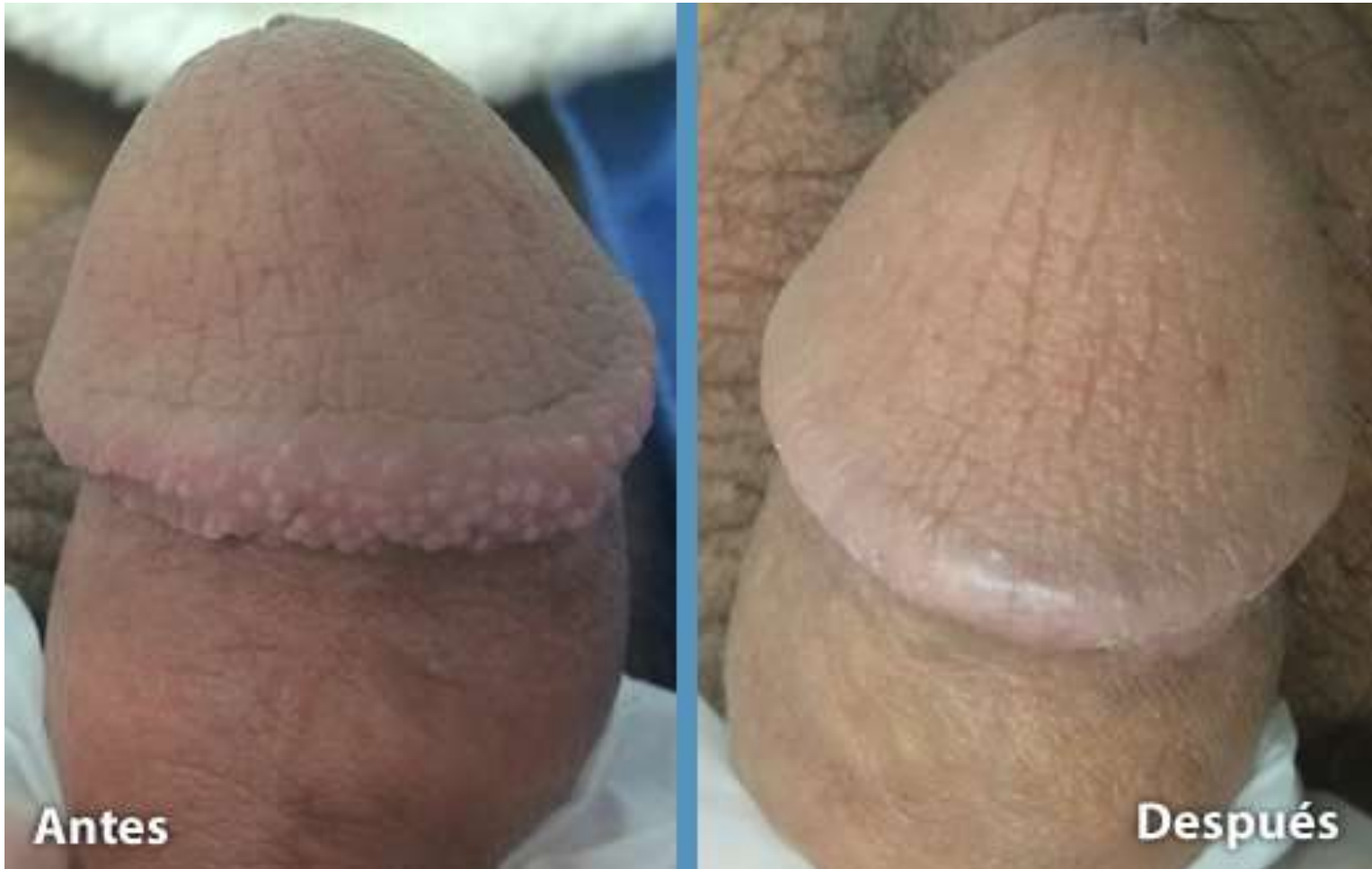Excelente tolerancia de anestésico tópico

Una o dos sesiones.

Spot 1mm, pulsos 300-500mseg, potencia 5 watts

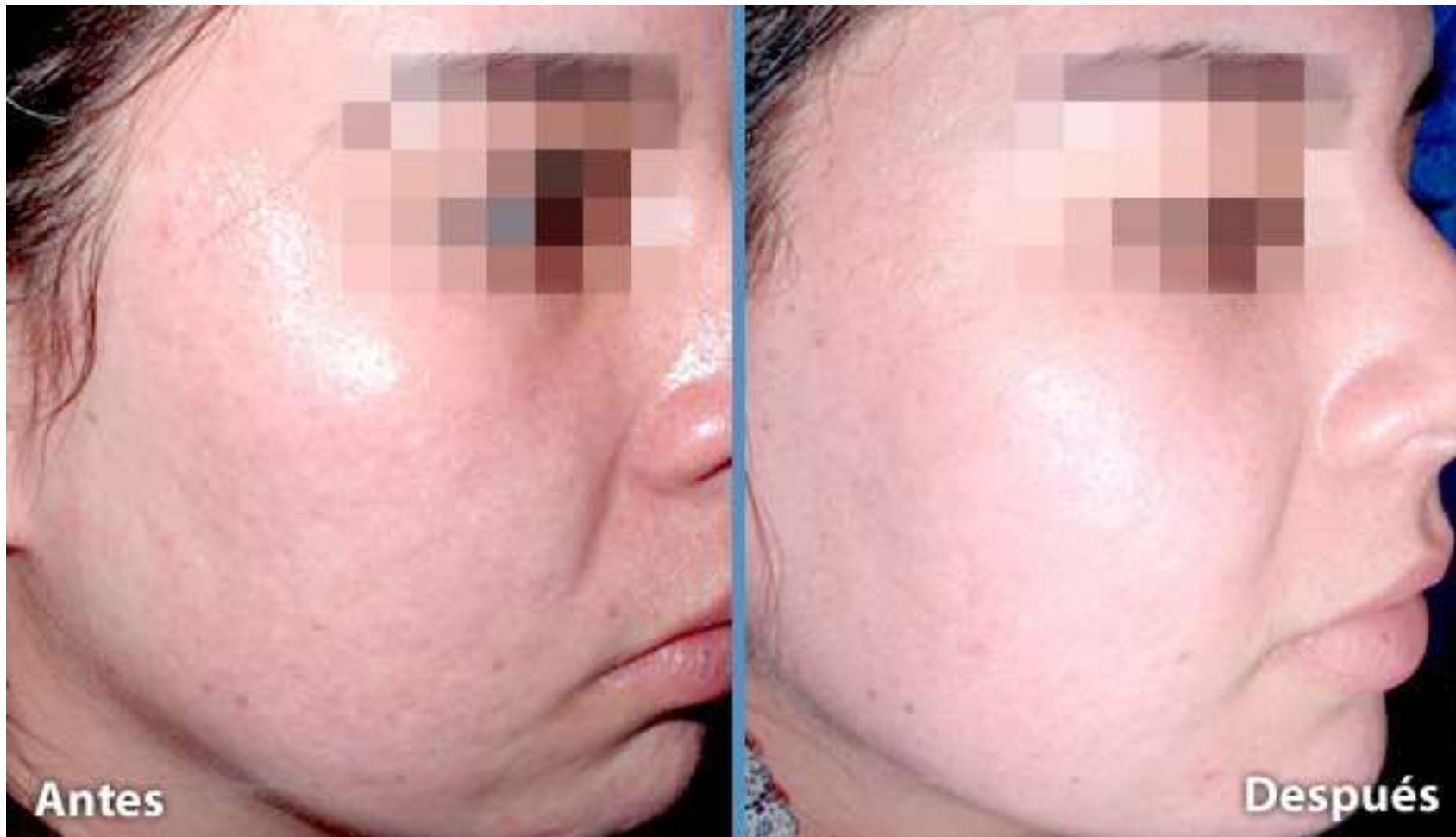Laser therapy for the treatment of pearly penile papules. Maranda EL, Akintilo L, Hundley K, Nguyen AH, Moore KJ, Zullo J, Jimenez JJ. Lasers Med Sci. 2016 Sep 2.

PÁPULAS PERLADAS DEL PENE



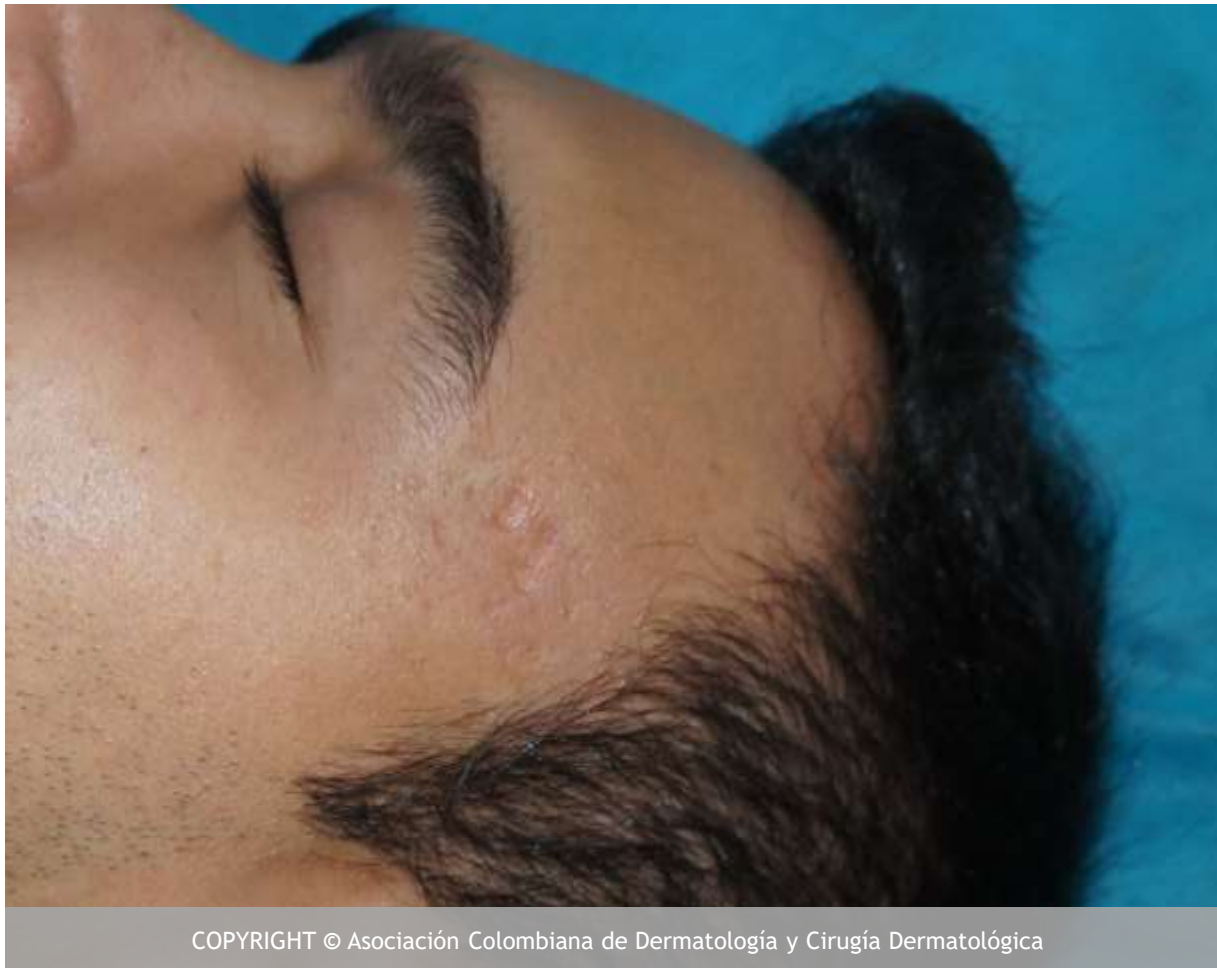COPYRIGHT © Asociación Colombiana de Dermatología y Cirugía Dermatológica

CICATRICES DE ACNÉ



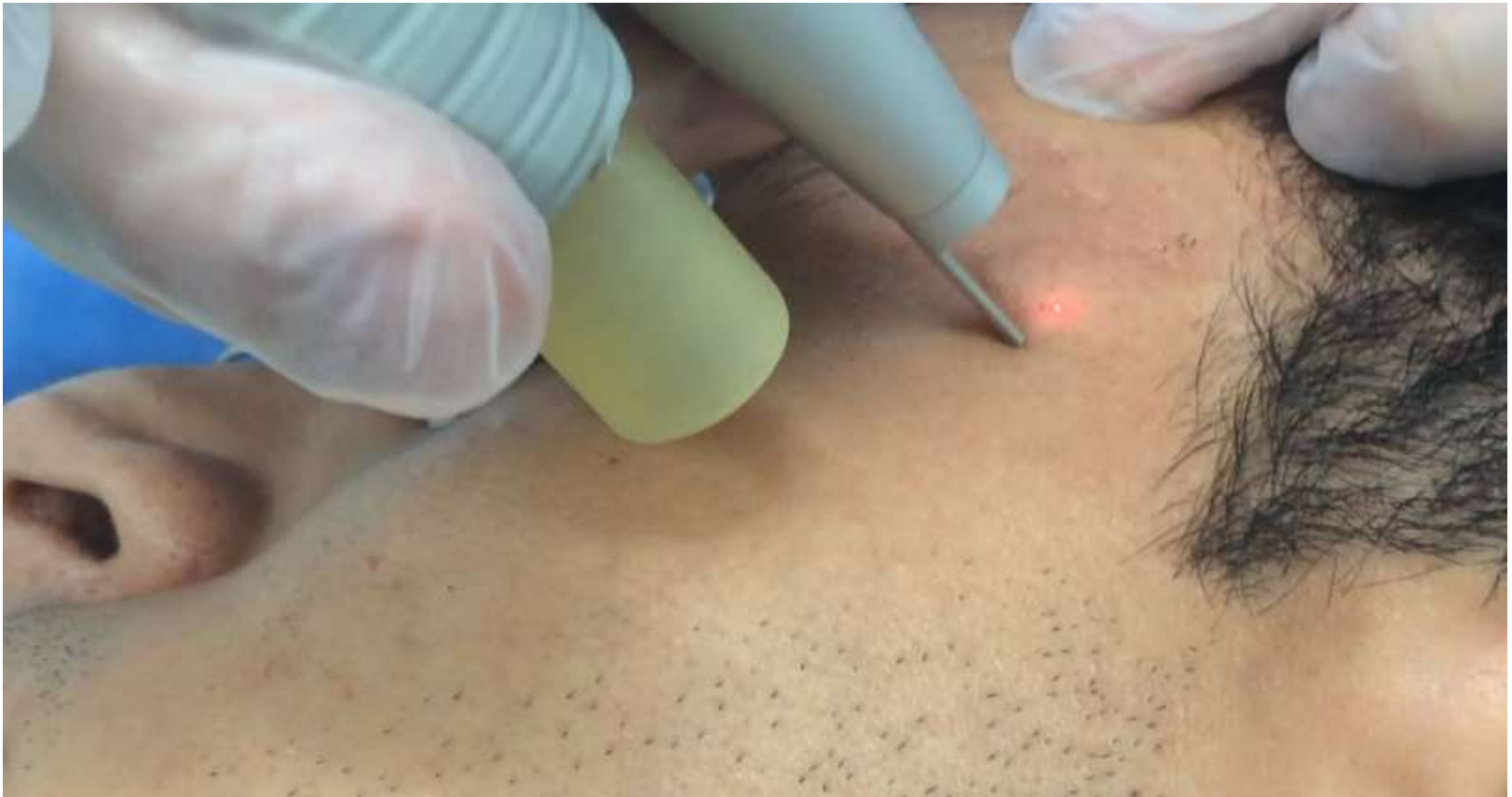
COPYRIGHT © Asociación Colombiana de Dermatología y Cirugía Dermatológica

CICATRICES ACNÉ



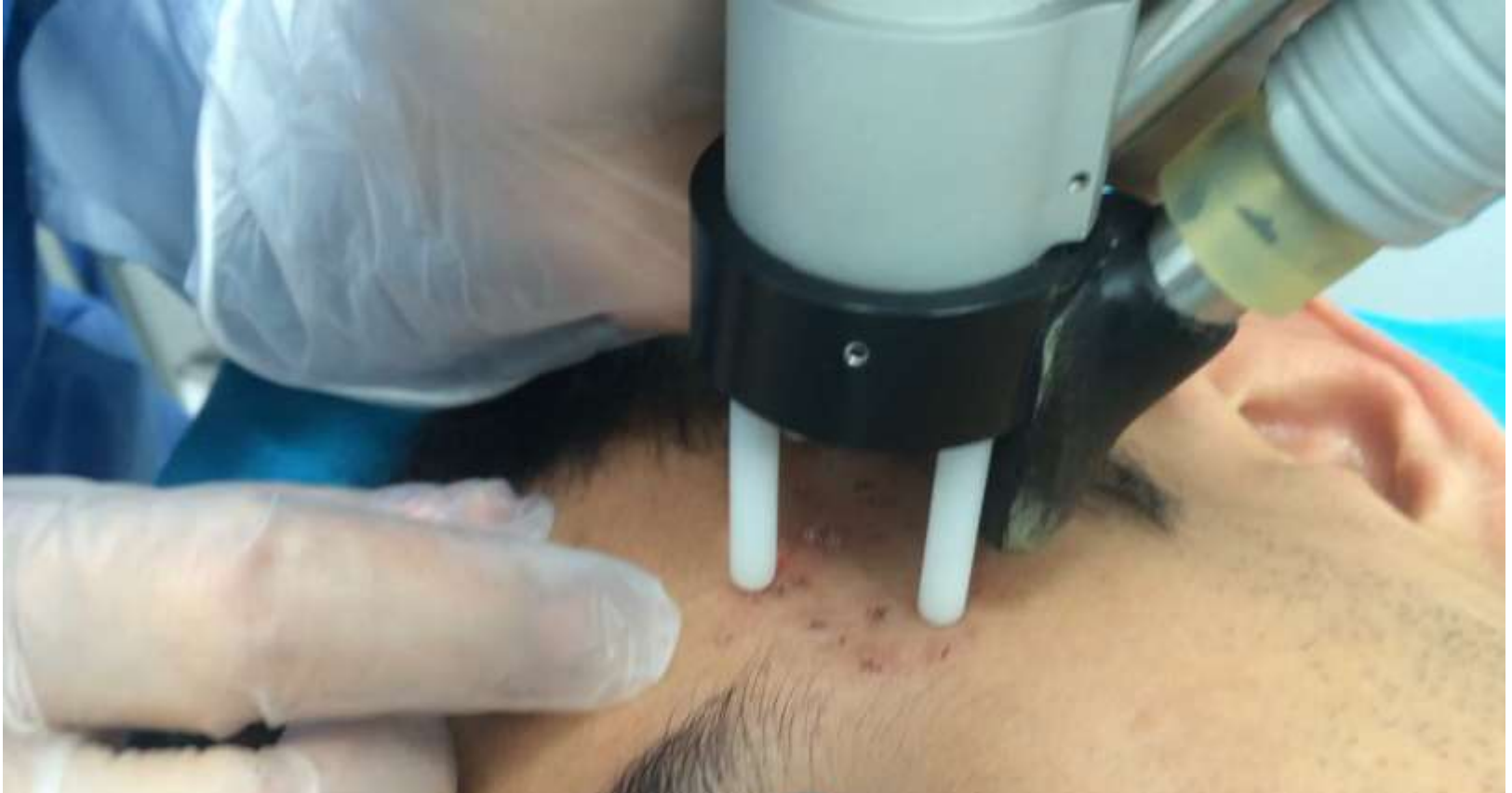COPYRIGHT © Asociación Colombiana de Dermatología y Cirugía Dermatológica

CICATRICES DE ACNÉ - PUNTUAL



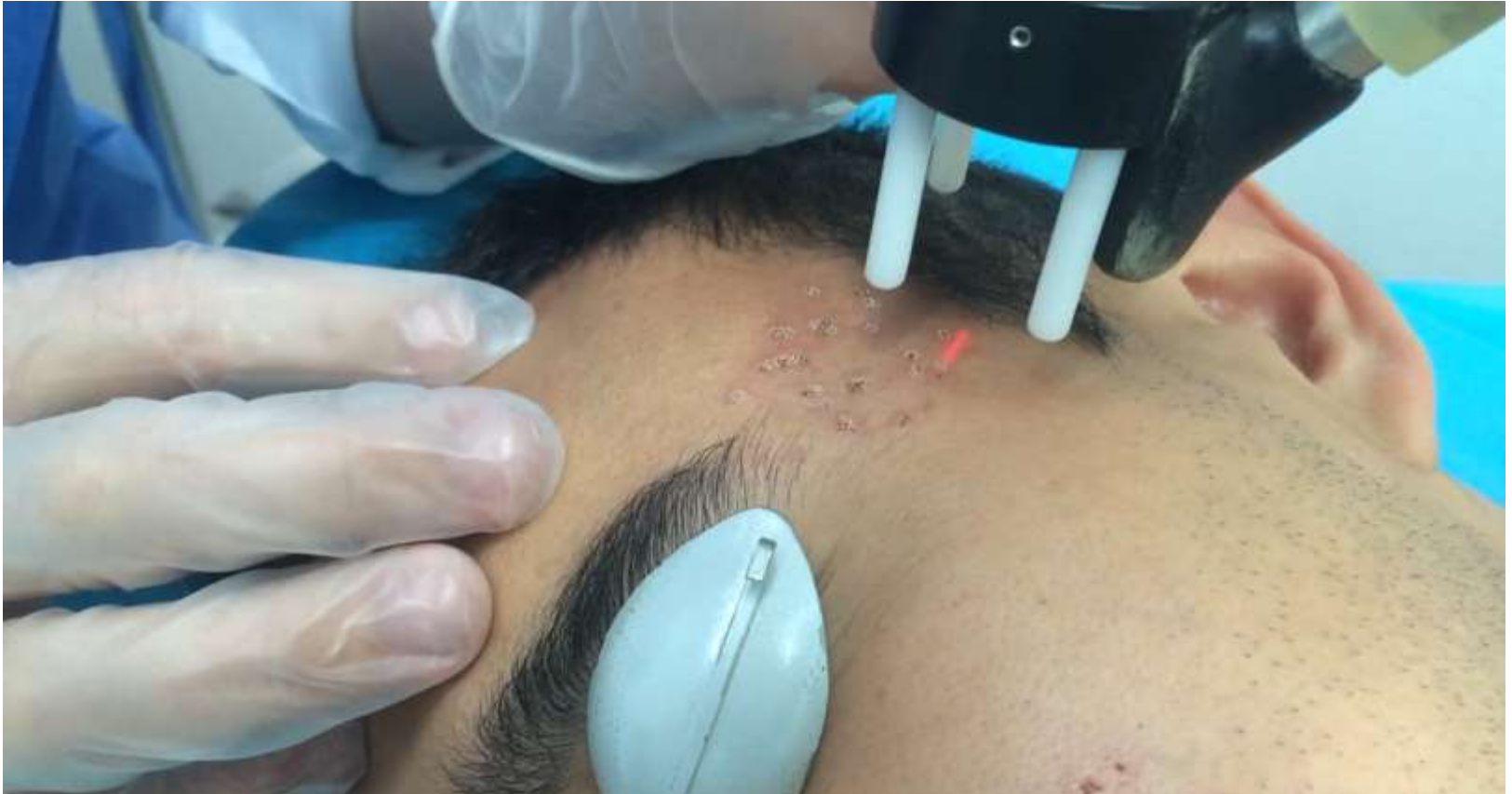COPYRIGHT © Asociación Colombiana de Dermatología y Cirugía Dermatológica

CICATRICES DE ACNÉ - FRACCIONADO



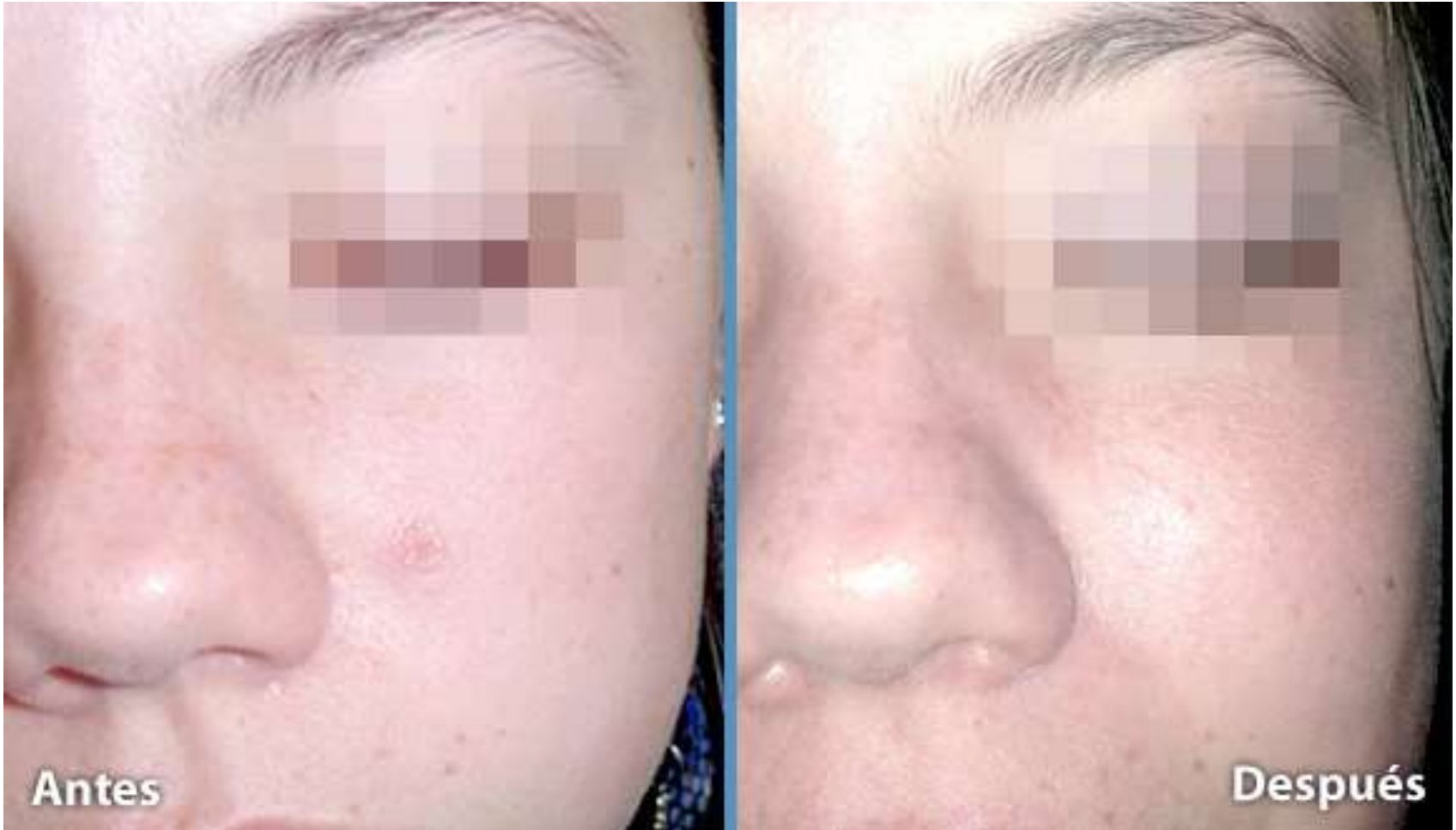COPYRIGHT © Asociación Colombiana de Dermatología y Cirugía Dermatológica

CICATRICES DE ACNÉ - FRACCIONADO



COPYRIGHT © Asociación Colombiana de Dermatología y Cirugía Dermatológica

TRICOEPITELIOMA



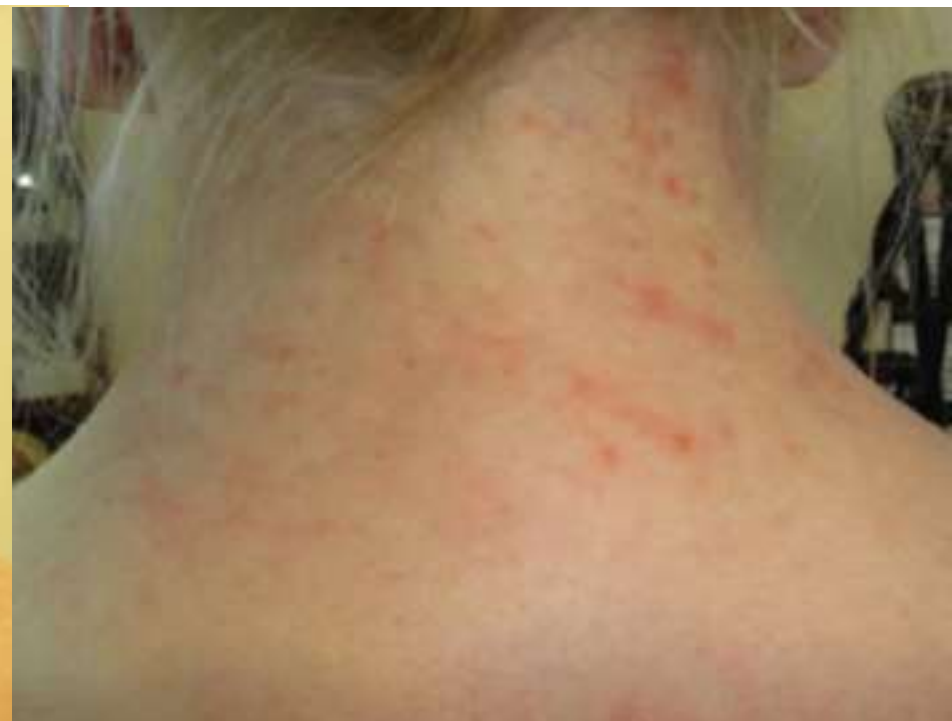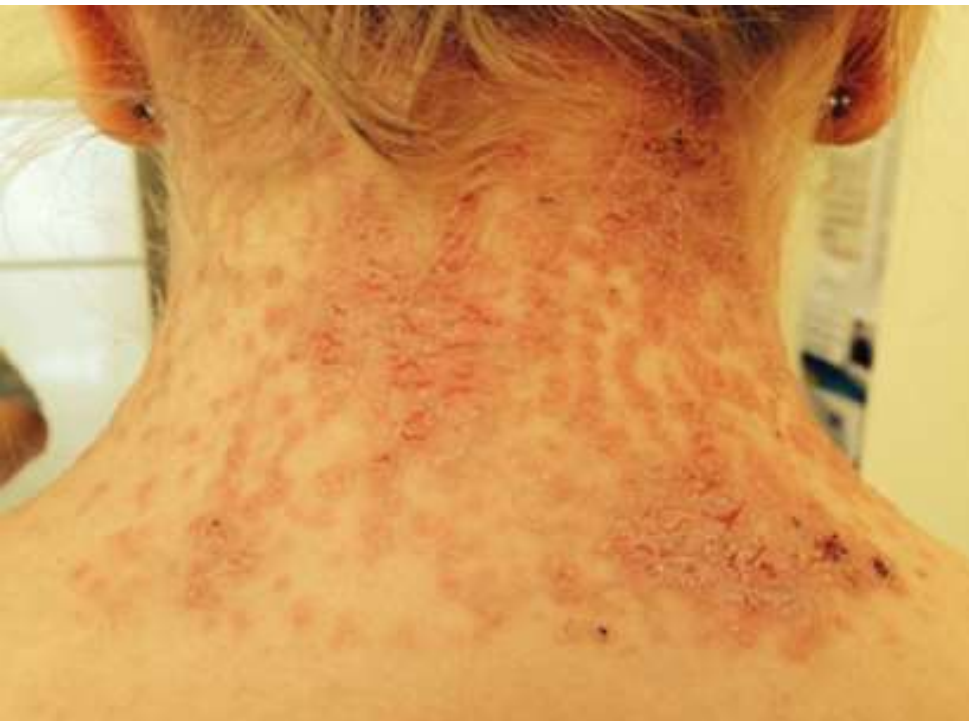COPYRIGHT © Asociación Colombiana de Dermatología y Cirugía Dermatológica

THERAPEUTIC HOTLINE

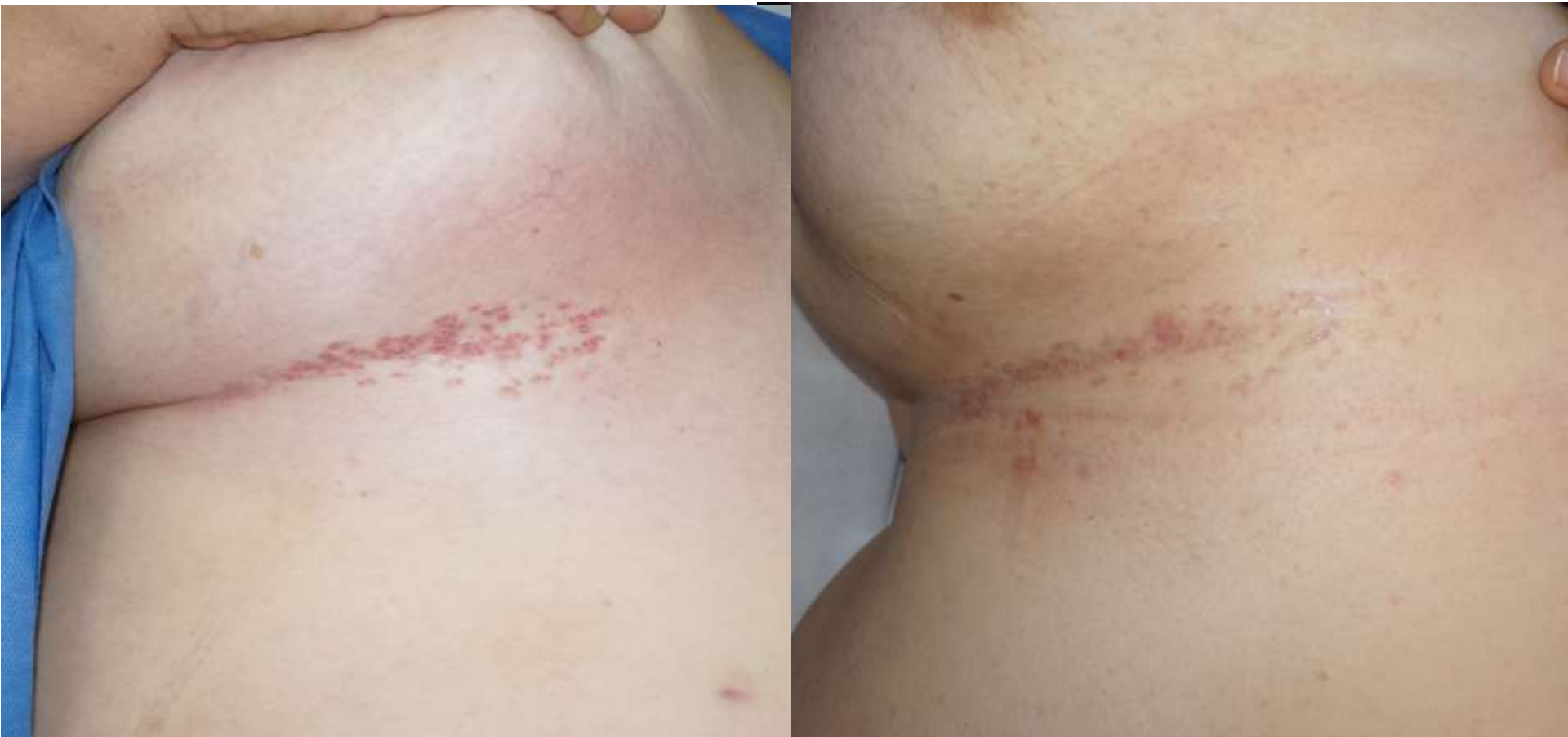Darier–White disease treated with fractional CO₂ laser in two cases

MAGDALENA RASZEWSKA-FAMIELEC*†,
MONIKA DUDRA-JASTRZĘBSKA*‡, ADAM BORZĘCKI* &
GRAŻYNA CHODOROWSKA†

Fracaso previo a acitretina - 3 sesiones c/6 semanas



CASO EN SENO – ABLATIVO PUNTUAL Y E ZONA



CONCLUSIONES

El laser CO2 tiene dos modos que le permite mayor versatilidad

Tiene muchas utilidades y uso en nuevas tecnologías

Es útil en el manejo de tumores de piel y cicatrices

GRACIAS

