

# Revista de La Asociación Colombiana de Dermatología y Cirugía Dermatológica

## EDITORIA

---

### Margarita María Velásquez

Esp. en Dermatología, PhD en Ciencias Básicas Biomédicas, énfasis en Inmunología. Universidad de Antioquia, Medellín, Colombia.

## ASESOR DE ÉTICA

---

### José María Maya

Médico, Magíster en Dirección Universitaria, Magíster en Salud Pública. Universidad CES, Medellín, Colombia.

## COMITÉ EDITORIAL

---

### Gloria Sanclemente

Esp. en Dermatología, MSc en Virología, Maestría en Ciencias Clínicas (Epidemiología Clínica) Universidad de Antioquia. Universidad de Antioquia, Medellín, Colombia.

### Anilza Bonelo

MSc en Microbiología, Ph.D. en Ciencias Biomédicas. Universidad del Valle, Santiago de Cali, Colombia.

### María Dulfary Sánchez

Ph.D. en Ciencias Básicas Biomédicas, énfasis en Inmunología. Universidad de Antioquia, Colombia. Investigadora en Stanley S. Scott Cancer Center, Louisiana State University, New Orleans, Estados Unidos.

### Paul Laissue

MSc en Genética, Ph.D. en Genética. Universidad del Rosario. Bogotá, D.C., Colombia.

### Rodrigo Restrepo

Rodrigo Restrepo. Dermatopatólogo, docente de la Universidad CES y de la Universidad Pontificia Bolivariana. Medellín, Colombia.

### Gerzaín Rodríguez

Esp. en Dermatopatología. Universidad de La Sabana. Chía, Colombia.

### Omar Lupi

MSc, PhD en Dermatología. Federal University of Rio de Janeiro, Brasil.

### Andrés Jaramillo

Ph.D. Departamento de Microbiología e Inmunología. University of Louisville. Louisville, Kentucky. Postdoctorado en Inmunología. Departamento de Investigación Médica "Banting & Best". University of Toron, Toronto, Canada.

## COMITÉ CIENTÍFICO

---

### Carlos Serrano

Esp. en Medicina Interna, Esp. de Alergología. Fundación Valle del Lili, Santiago de Cali, Colombia.

### Lucy García

Esp. en Dermatología, MSc en Microbiología. Universidad del Valle, Santiago de Cali, Colombia.

### Ana Francisca Ramírez

Esp. en Dermatología, Esp. en Dermatología Oncológica. Instituto Nacional de Cancerología, Bogotá D.C., Colombia.

### Felipe Jaramillo

Esp. en Dermatología, Esp. en Dermatopatología. Universidad de Caldas, Manizales, Colombia.

### César González

Esp. en Dermatología, Universidad El Bosque, Bogotá, D.C., Colombia.

### Robert Knobler

Assoc. Prof. of Dermatology (Emeritus), Department of Dermatology, Medical University of Vienna, Vienna, Austria. Lecturer Department of Dermatology, College of Physicians and Surgeons, Columbia University New York, New York.

### Álvaro Acosta

Esp. en Dermatología, Esp. en Dermatología Oncológica. Instituto Nacional de Cancerología, Universidad Nacional de Colombia, Bogotá D.C., Colombia.

### María Isabel Barona

Esp. en Dermatología. Universidad del Valle, Santiago de Cali, Colombia.

### Luís Antonio Castro

Esp. en Dermatología, Esp. en inmunodermatología. Hospital Militar Central. Universidad Militar nueva Granada, Bogotá DC.

### María Teresa Ochoa

Esp. en Dermatología, MSc en Inmunología. UCLA, USA.

### Ángela María Londoño

Esp. en Dermatología. MSc Epidemiología. Docente en Dermatología. Universidad CES. Medellín, Colombia.

## CORRECTOR DE ESTILO

### Carlos Arturo Hernández

Especialista en Salud Pública,  
Bogotá, D.C., Colombia.

## ASISTENTE EDITORIAL

### Mónica Velásquez

Diseñadora, Universidad Pontificia  
Bolívariana, Medellín, Colombia.

## DISEÑO EDITORIAL

### Alexander Velasco Díaz

Diseñador Gráfico, Universidad  
del Valle. Santiago de Cali,  
Colombia.

## DIRECTORES COMERCIALES

### Monica Elena Rivera

Esp. en Dermatología,  
Universidad El Bosque, Bogotá  
D.C., Colombia.

### Elkin Omar Peñaranda

Esp. en Dermatología  
Oncológica, Universidad  
Nacional de Colombia, Bogotá  
D.C., Colombia.

## DIRECTIVAS DE ASOCOLDERMA 2016-2018

### PRESIDENTE:

Dra. Natalia Hernández

### VICEPRESIDENTA:

Dr Juan Esteban Arroyave Sierra

### SECRETARIA:

Dra. Claudia Arenas

### PRESIDENTE HONORARIO:

Dr. Juan Guillermo Chalela Mantilla

### PRESIDENTE DEL CONGRESO:

Dra. Evelyne Halpert Ziskiend

### TESORERA:

Dra. Mónica Rivera Jay Lung

### Vocal principal:

Dra. Carolina Ivette Cortes Correa

### Vocal principal:

Dra. Claudia Juliana Díaz Gómez

### Vocal principal:

Dra. Esperanza Meléndez Ramírez

### Vocal suplente:

Dra. Julia Inés Mesa Villegas

### Vocal suplente:

Dra. Adriana Motta Beltrán

### Vocal suplente:


Dra. Martha Susana Ramírez Chávez

### Fiscal Honorario:

Dra. Adriana Arrunátegui

### Revisor fiscal:

Manuel Zabala Estupiñan



# AsoColDerma

Asociación Colombiana de Dermatología  
y Cirugía Dermatológica

La Revista de la Asociación Colombiana de Dermatología y Cirugía Dermatológica está indizada en:

IMBIOMED // EBSCO // PUBLINDEX

Esta revista está disponible en formato digital en la dirección electrónica [www.revistasocolderma.org](http://www.revistasocolderma.org)

**INFORMACIÓN GENERAL:** Los editores y la Asociación Colombiana de Dermatología y Cirugía Dermatológica no asumen ninguna responsabilidad por cualquier daño o injuria a personas u objetos resultantes de la utilización o aplicación de cualquier producto, procedimiento, cirugías, instrucciones o ideas contenidos en el material publicado en esta revista. Ningún procedimiento, prueba o terapia debe ser llevado a cabo a menos que a juicio del lector se justifique el riesgo. Debido a los constantes cambios y adelantos en la ciencia médica, se recomienda que se haga una verificación independiente de diagnósticos y dosificaciones de medicamentos. Los productos mencionados y sus dosis no son responsabilidad de sus autores.

Las aseveraciones y opiniones expresadas por los autores son propias de ellos

y no necesariamente compartidas por los editores o la Asociación Colombiana de Dermatología, quienes declinan toda responsabilidad por tal material, así como no garantizan, apoyan ni autorizan ningún producto o servicio anunciado en esta publicación ni garantizan ninguna oferta hecha por el fabricante de dicho producto o servicio.

Aunque todo el material publicitario se espera que esté conforme con la ética médica y los estándares actuales, su inclusión en esta publicación no es una garantía o apoyo de la Asociación Colombiana de Dermatología y Cirugía Dermatológica o de los editores, a la calidad de cualquier producto anunciado.

©2012 Asociación Colombiana de Dermatología y Cirugía Dermatológica.

Todos los derechos reservados. Depósito legal: 2377 S

# EXIMIA

CIENCIA ANTIEDAD  
*para cada mujer*



EXIMIA, tratamientos preventivos, restauradores, protectores y purificantes para el cuidado de la piel.

Los activos Eximia son biocompatibles que actúan induciendo y activando los propios bio-mecanismos celulares originales de la piel.

Están clínica, dermatológica y oftalmológicamente testeados.

Hipoalergénicos. 100% libres de fragancia. 100% libres de colorantes.

---

## ENCUÉTRANOS EN:

BOGOTÁ Dermapiel, Piel y Vida | MEDELLÍN Dermalife, Punto Clave  
BARRANQUILLA Drogas Habib, Dra. Luisa Fernanda Obregón, Dra. Jeniffer Díaz  
VALLEDUPAR Dermis, Farmacia Mundial | MANIZALES La Tienda de la Piel (condrogas)  
PEREIRA Botica de la Piel

---



# Mi Fotoprotección ISDIN



NOVEDAD



## SunBrush MINERAL 50<sup>+</sup><sub>SPF</sub>

El nuevo fotoprotector en brocha  
que llevarás contigo los 365 días del año.



isdincolombia

**ISDIN**  
www.isdin.com

<b>EDITORIAL</b>	<b>6</b>
<hr/>	
<b>El valor de la ética en las publicaciones: ¿qué es el plagio y cómo podemos evitarlo?</b>	
<b>ARTÍCULO DE INVESTIGACIÓN</b>	<b>8</b>
<hr/>	
<b>Mortalidad por melanoma cutáneo en Colombia: estudio de tendencias</b>	
María Alejandra García . . . . .	8
<b>ARTÍCULO DE REVISIÓN</b>	<b>16</b>
<hr/>	
<b>Paniculitis lúpica</b>	
Luis Fernando González, Yenny Estupiñán Salazar, Fernando Vela, Adriana Motta, Mariam Rolón . . . . .	16
<b>Enfermedad ocular y auditiva asociada al vitiligo</b>	
Mirian Yolanda Casas, Paola Andrea Torres . . . . .	29
<b>REVISIÓN DE TEMA</b>	<b>38</b>
<hr/>	
<b>Actualización y perspectiva integrada de la pediculosis</b>	
David López, Ángela Patricia Medina, Sara Lucía Mosquera, Luis Reinol Vásquez . . . . .	38
<b>REPORTES DE CASO</b>	<b>49</b>
<hr/>	
<b>Dermatitis alérgica de contacto por <i>Primula obconica</i></b>	
Ángel Jaimes, Jennifer D. Forero, Camilo Andrés Morales, William Sánchez-Bottomley . . . . .	49
<b>Pitiriasis rotunda en Colombia</b>	
Giovanni Manrique, Liliana Herrera, Isabel Bustamante, María Fernanda Ordóñez . . . . .	54
<b>Exostosis subungular tratada como onicomycosis</b>	
Melisa Montes-Palacio, Luz Marina Gómez, Fernando Cuartas . . . . .	59
<b>RESÚMENES CONGRESO</b>	<b>67</b>
<hr/>	



# El valor de la ética en las publicaciones: ¿qué es el plagio y cómo podemos evitarlo?

La presentación responsable de la información y el respeto de los principios éticos son dos de los ejes fundamentales de la autoría de los textos científicos. El ceñirse a la veracidad de los datos y presentarlos de forma transparente y precisa, sin dar lugar a falsas interpretaciones, es menester de todo autor, desde los inicios de su carrera y durante toda su vida académica.

En un mundo donde la tecnología ha facilitado el acceso a la información científica, el reto consiste en identificar cuál es el material que tiene la seriedad y la coherencia necesarias que lo hagan digno de estudio y análisis. Son escandalosos los casos de plagio científico en todos los niveles de formación –estudiantes de pregrado y de posgrado e investigadores reconocidos– que finalmente llevan a la retractación de manuscritos hasta en las revistas del más alto prestigio. Por lo anterior, preocupa a los editores de revistas científicas en todo el mundo, detectar el plagio y salvaguardar los derechos de autor.

Más allá de detectar el plagio cuando se recibe un manuscrito o retractar documentos ya publicados, es importante instruir a los autores, muchos de ellos en proceso de formación, sobre la ética de las publicaciones, sobre qué es el plagio y cómo se

puede prevenir. Según el Diccionario de la Real Academia de la Lengua Española, plagiar es copiar en lo sustancial obras ajenas, dándolas como propias; en otras palabras, copiar un trabajo o parte de este, sin citar apropiadamente la fuente original. Puede tener la intención fraudulenta de apropiarse del trabajo de otro autor o darse por negligencia al omitir la correcta citación de la fuente (1,2).

La Comisión de Ética de la Facultad de Medicina de la Universidad de Chile, define el plagio científico así:

“[...] 1) Es un acto consciente de apropiación de ideas o textos

pertenecientes a otros; 2) se oculta la fuente original, sea omitiendo declararla o citándola en un contexto o ubicación distinta a la que haría reconocer su identidad con el “nuevo” texto de la obra; 3) tiene la intención de engañar al lector, pretendiendo que atribuya al plagiario el mérito de originalidad de la idea que se expresa o del texto al que se alude [...]” (3).

En el ámbito científico,

“[...] el plagio puede recaer: (i) sobre ideas, pensamientos o juicios ajenos (en casos extremos puede plagiarse una obra completa, que contiene

**"En un mundo donde la tecnología ha facilitado el acceso a la información científica, el reto consiste en identificar cuál es el material que tiene la seriedad y la coherencia necesarias que lo hagan digno de estudio y análisis".**

un conjunto de ideas, pensamientos o juicios); o (ii) sobre datos obtenidos como resultado de las investigaciones de un tercero [...]” (2).

El plagio pudiera ser también no intencionado (1,2), recalando que, aun sin intención, es una conducta en contra de las leyes de propiedad intelectual que perjudica el quehacer científico.

Se describen diferentes formas de plagio. Las más frecuentes son el plagio directo, el que se constituye al copiar una parte o todo el texto; el plagio en mosaico, cuando se cambian algunas frases o palabras, y el autoplagio, al reutilizar el trabajo propio sin citar la referencia previa (1).

Para evitar el plagio, no es suficiente con parafrasear; la fuente debe citarse apropiadamente, se deben usar las comillas al copiar textualmente seis o más palabras consecutivas, y pedir permiso de reproducción de las tablas y las gráficas. Los manuscritos no publicados y las comunicaciones verbales también deben ser citados, dando crédito a su autor (1).

El plagio puede ser detectado por el editor, los revisores o el corrector de estilo, al encontrar fragmentos o frases con estilos diferentes a los empleados en el resto del manuscrito en revisión (3). De forma importante, se están empleando programas de detección de plagio en muchas de las revistas científicas y, una vez se identifica el plagio, el autor puede ser vetado e, incluso, sancionado legalmente. El manuscrito debe ser retractado, lo que implica la marcación del artículo en la versión web con una marca de agua que indique “retractado” (1).

Algunas recomendaciones a los autores incluyen el uso de software para el manejo de las citas bibliográficas y usar aquellos que detectan el plagio, antes de someter su trabajo a publicación (1).

Por más que exista la presión académica por publicar o producir, el llamado es a ceñirse a los principios de la ética, y a preservar el valor del rigor académico, el respeto y el manejo responsable de la información. Nuestra revista está comprometida en la práctica y el fortalecimiento de estos valores.

Por otra parte, queremos compartir con nuestros lectores el reconocimiento de la revista como de categoría C1 en la etapa diagnóstica de la clasificación de Publindex 2016. Es importante aclarar que para esta convocatoria, se reestructuraron los criterios de evaluación, haciéndolos mucho más estrictos que en los años anteriores. Por lo tanto, una clasificación C1 actual es comparativamente mejor que la de años anteriores. Los criterios de evaluación de Publindex han sido motivo de controversia en el país y numerosas publicaciones corren el riesgo de perder el estatus de revista científica.

Agradecemos al equipo editorial, los lectores, los autores, los revisores y, en general, al grupo de trabajo que hace posible la permanencia de la Revista de la *Asociación Colombiana de Dermatología y Cirugía Dermatológica*. Queremos agradecer de manera especial a María Fernanda Ramírez por la excelente labor que desempeñó en la diagramación y asistencia editorial desde el 2007. María Fernanda parte para asumir nuevos retos, pero su valioso aporte permanecerá con nuestra revista.

## REFERENCIAS

- Masic I. Plagiarism in scientific research and publications and how to prevent it. *Mater Socio-med.* 2014;26:141-6
- Miranda A. Plagio y ética de la investigación científica. *Revista Chilena de Derecho.* 2013;40:711-26.
- Reyes H. El plagio en publicaciones científicas. *Rev Méd Chile.* 2009;137:7-9.

---

Margarita María Velásquez  
Editora

# Mortalidad por melanoma cutáneo en Colombia: estudio de tendencias

*Mortality trends of cutaneous melanoma in Colombia*

**María Alejandra García<sup>1</sup>**

1. Médica y cirujana de la Pontificia Universidad Javeriana, epidemióloga de la Universidad Autónoma de Madrid; residente de Otorrinolaringología, Fundación Universitaria de Ciencias de la Salud-Hospital de San José, Bogotá, D.C., Colombia.

## RESUMEN

**Introducción.** El melanoma cutáneo representa un cáncer de gran letalidad entre los tumores de piel. Desde hace algunas décadas, el aumento rápido en el número de casos ha ocasionado que este cáncer se convierta en una prioridad para la salud pública a nivel mundial. A pesar de que la mayoría de la población Colombiana presenta un tipo de piel II-III según la escala de Fitzpatrick, Colombia es el cuarto país de América con mayor incidencia.

**Materiales y métodos.** Se utilizó la información de muertes por melanoma ocurridas entre el 2000 y el 2012 en Colombia, identificadas a través del registro de defunciones del Departamento Administrativo Nacional de Estadística (DANE). El total de muertes se estudió de manera global y por sexo. Se estimaron las tasas de mortalidad y su tendencia en el tiempo a nivel nacional, departamental y regional. Asimismo, se analizó el riesgo de muerte para cada año estudiado mediante el modelo de regresión de Poisson.

**Resultados y conclusiones.** Entre el 2000 y el 2012, 2.904 personas murieron por melanoma cutáneo en Colombia. El riesgo de muerte se elevó casi al doble durante el periodo, con una tasa ajustada por edad de 3,8 por millón de habitantes en el 2000 y de 6,6 en el 2012 (razón de tasas=1,75; IC<sub>95%</sub> 1,4-2,1). El aumento anual de la mortalidad varió por región y sexo. En Colombia está aumentando la mortalidad por melanoma cutáneo. Para evitar su progresión es necesario crear estrategias integradas de educación como forma de prevención primaria y secundaria.

**PALABRAS CLAVE:** melanoma, epidemiología, tasa de mortalidad, Colombia, neoplasias cutáneas.

## ABSTRACT

**Background:** Cutaneous melanoma is a highly lethal cancer within skin tumors. The rapid increase in total cases in the last decade has turned this cancer to be a priority for public health worldwide. Even though the majority of the Colombian population has a low-risk skin prototype, Colombia is the fourth country in America with higher incidence.

**Materials and methods:** The numbers of fatal cases of cutaneous melanoma that occurred in Colombia from 2000 to 2012 was obtained from the mortality records of the *Departamento Administrativo Nacional de Estadística* (DANE). Total mortalities were analyzed globally and according to age and according to sex and

### Correspondencia:

María Alejandra García

### Email:

mgarciach11@gmail.com

*Recibido: 16 de junio de 2016*

*Aceptado: 29 de agosto de 2016*

No se reportan conflictos de interés.



gender. Mortality rates and their tendency over time were estimated at a national, departmental and regional level; moreover, the relationship between mortality rates and date of death were analyzed using the Poisson regression model.

**Results and conclusions:** Between the years 2000 and 2012, 2,904 people died from cutaneous melanoma in Colombia. The mortality risk of cutaneous melanoma had a constant increase during this period; adjusted rate by age of 3.8 by the 2000 and 6.6 by 2012 (rate ratio=1.75; CI 95% 1.4-2.1). The mortality-year rise varied depending on age, region and gender. In Colombia, mortality by cutaneous melanoma is increasing. In order to avoid its progression, it is necessary to create educational combined strategies as a tool for primary, as well as, secondary prevention.

**KEY WORDS:** Melanoma, epidemiology, mortality rate, Colombia, skin neoplasms.

## INTRODUCCIÓN

El melanoma cutáneo es el tercer tumor de piel de mayor frecuencia después del carcinoma basocelular y el escamocelular. Sin embargo, es el más agresivo y letal, siendo el responsable de 80% de las muertes por estos tumores (1,2).

La Organización Mundial de la Salud (OMS) a través de Globocan reportó 232.130 casos nuevos de melanoma con 55.488 muertes asociadas en el 2012 (3). Las tasas de incidencia y mortalidad más altas se encuentran en los países con predominio de raza caucásica. La historia de quemaduras solares y la exposición intermitente a la luz solar en la infancia son algunos de los principales factores de riesgo para esta enfermedad (4).

El aumento alarmante en el número de casos de melanoma cutáneo alrededor del mundo, único en su elevada mortalidad, ha ocasionado que este tumor haya pasado de ser una enfermedad poco frecuente a un problema de salud pública (5-7). Este fenómeno se ha relacionado con cambios en el estilo de vida y en los ideales de belleza de la población que incentivan prácticas de riesgo para el desarrollo de cáncer de piel (8).

En la mayoría de países el melanoma cutáneo es más frecuente en personas de piel blanca y sexo masculino (1). Sin embargo, se ha observado un aumento drástico de la incidencia en mujeres en los últimos años principalmente en la zona del tronco y las extremidades. Esto se ha asociado al uso rutinario de cámaras de bronceado, así como al de pequeñas prendas de vestir y mayor exposición solar (8). En algunos países se ha presenciado una elevación en la mortalidad en hombres acompañado con una estabilización en las tasas de

mortalidad en mujeres (9). En parte esto podría deberse a que las mujeres realizan más prácticas de autocuidado de la piel (10).

Las personas mayores de 60 años presentan las tasas más altas de mortalidad por melanoma y su aumento persiste (11-14). En los países con mayor incidencia de melanoma, la diferencia entre incidencia y mortalidad tiende a ser amplia en los adultos jóvenes. Esto se debe a que la incidencia aumenta mientras que la mortalidad presenta estabilización o hasta un leve descenso (12,15-20). Esta situación refleja la efectividad de las campañas de prevención que han permitido que cada vez se diagnostique en estadios más tempranos.

Colombia es el cuarto país de América con mayor incidencia de melanoma después de Estados Unidos, Canadá y Uruguay. Sus tasas ajustadas alcanzan los 3,3 casos nuevos por 100.000 habitantes al año (3). A pesar de que la mayoría de la población colombiana presenta un prototipo de piel de bajo riesgo (21), en los últimos años se ha visto un aumento en las tasas de incidencia (11,22-23). El registro poblacional de cáncer de Cali, el más importante de Colombia, reportó tasas ajustadas de mortalidad que han venido en ascenso desde 1984 pues pasaron de ser para ese mismo año de 1,3 en hombres y 1,1 en mujeres, a 2,5 en hombres y 1,7 en mujeres para el 2013 (22).

La existencia de datos sobre melanoma en Colombia y en América Latina es escasa (24). El clima tropical de los países latinoamericanos favorecido por los cambios en el estilo de vida y la concepción de belleza, ha generado que esta población esté más expuesta a la radiación ultravioleta (24,25).

Hasta el momento todos los estudios sobre mortalidad de melanoma en Colombia han sido regionales

**TABLA 1.** Características de los pacientes fallecidos por melanoma cutáneo. Colombia, 2000-2012

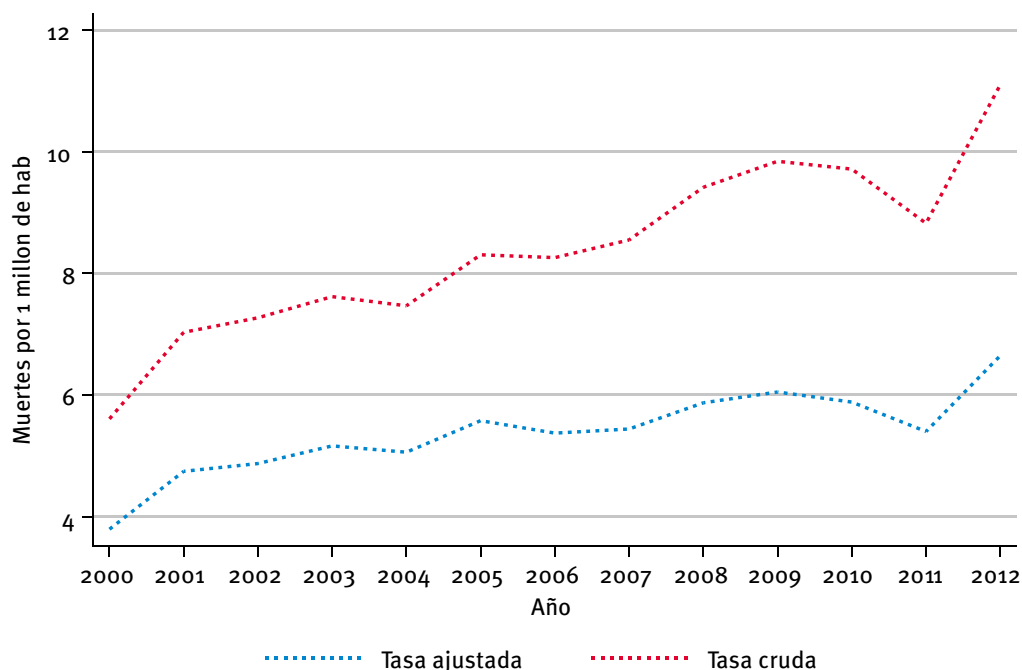
EDAD (AÑOS)	N	%
0-14	12	0,41
15-44	407	14,02
45-64	967	33,30
65-80	967	33,30
85 o más	544	18,73
Sin información	7	0,24
<b>SEXO</b>		
Mujeres	1.372	47,25
Hombres	1.532	52,75
<b>TOTAL</b>		
	2.904	100

o realizados en instituciones específicas (26,27). Colombia es un país con múltiples etnias que difieren en el color de la piel y presenta una gran variabilidad geográfica, lo que dificulta la inferencia para el resto del país a partir de los resultados de regiones específicas. El objetivo de este estudio fue describir la evolución de la mortalidad por melanoma en el ámbito nacional y regional.

## MÉTODOS

Se hizo un estudio descriptivo y retrospectivo. Los datos sobre mortalidad por melanoma cutáneo entre el 2000 y el 2012 se obtuvieron del Departamento Administrativo Nacional de Estadística (DANE). La información sobre la población en riesgo según año, edad, sexo y lugar de residencia, se extrajo de la proyección poblacional del DANE (28).

Se incluyeron todos los registros de mortalidad por melanoma cutáneo identificados con el código C43 (CIE-10) que fueran certificados por un médico. Se excluyeron los registros de los cuales no se tenía conocimiento del lugar de residencia. Para el cálculo de las tasas se incluyeron únicamente los registros de pacientes fallecidos con 20 años de edad o más.

**FIGURA 1.** Tasa Ajustada y Cruda de Mortalidad Por Melanoma Cutáneo. Colombia. 2000-2012.

Se hizo el cálculo de la distribución de frecuencias de los datos para las variables de sexo, edad y departamento de residencia. Se calcularon las tasas crudas usando como numerador el número de fallecidos y como denominador la población en riesgo a mitad de periodo (28). Para el cálculo de las tasas ajustadas por edad se utilizó el método directo en base a los grupos etarios anteriormente descritos, usando como referencia la población mundial estándar de la OMS (29). Se excluyeron todos los fallecidos menores de 20 años debido a que el melanoma es muy raro en estos grupos de edad.

Para establecer las diferencias en las tasas de mortalidad por año, se calculó la razón de tasas comparando los diferentes años y utilizando el modelo de regresión de Poisson (30).

## RESULTADOS

En Colombia hubo un total de 2.904 muertes por melanoma entre el 2000 y el 2012 (tabla 1) y las tasas crudas de mortalidad por melanoma pasaron de 5,6 a 11,1 muertes por un millón de habitantes en el mismo periodo (tabla 2, figura 1). Se evidenció un aumento sostenido de las tasas con el paso del tiempo, alcanzando

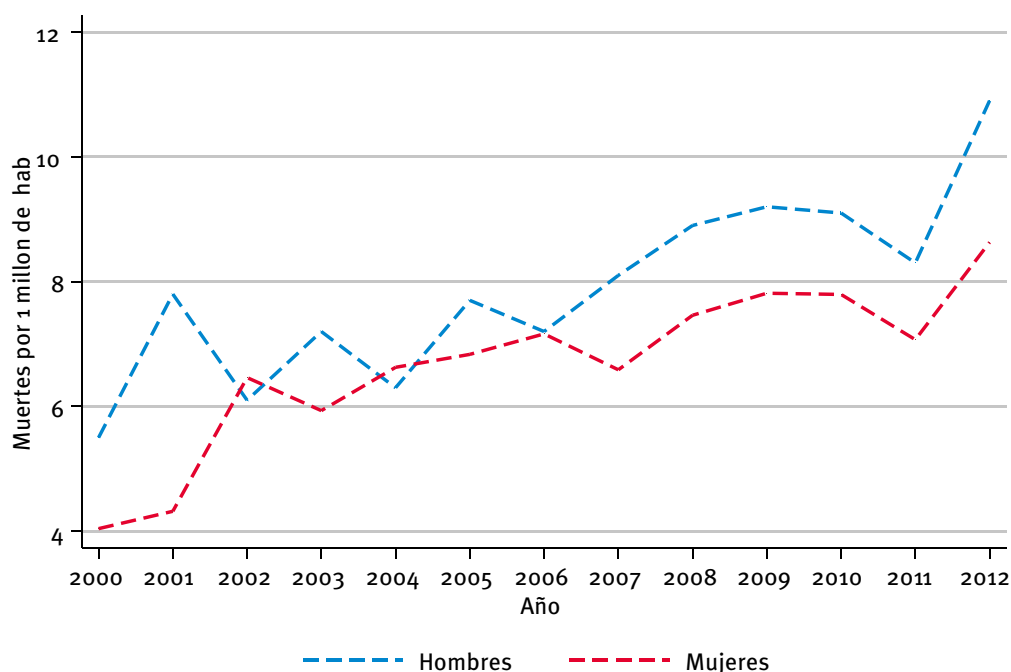
para el año 2012 casi el doble de las cifras del 2000, con una razón de tasas=1,75 (IC<sub>95%</sub> 1,4-2,1).

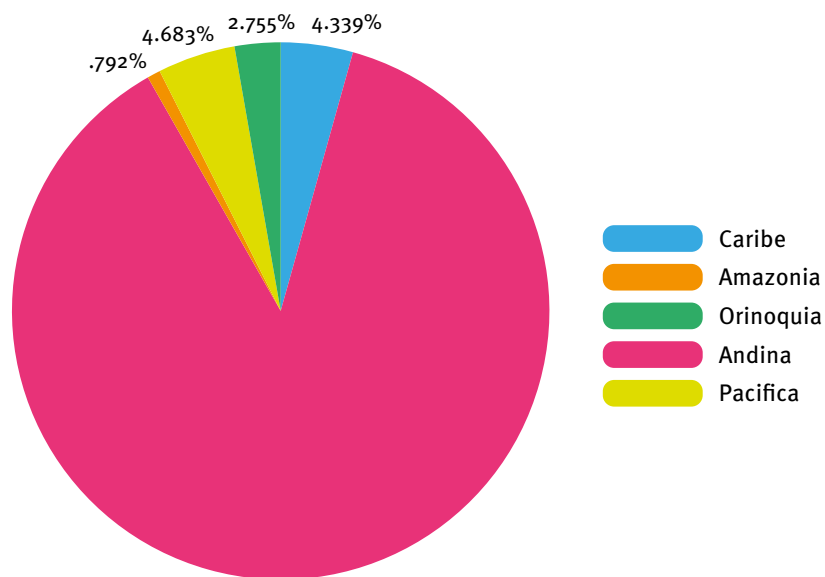
Los resultados muestran que las tasas en las mujeres son menores que en los hombres a lo largo de todo el periodo y que en ambos sexos las tasas crudas ascienden progresivamente, siendo hasta de 11 para hombres y de 8,5 para mujeres en el 2012 (figura 2).

Las tasas crudas y ajustadas de mortalidad en Colombia tienen una gran variabilidad. Bogotá, Risaralda, Caldas, Antioquia, Meta, Huila, Valle del Cauca, Quindío, Santander, Boyacá y Tolima son los departamentos con las tasas ajustadas más altas del periodo estudiado (tabla 3). Por otro lado, los departamentos de Atlántico, Bolívar, Chocó, La Guajira, San Andrés, Magdalena, Córdoba y Sucre no superan las 2 muertes al año por un millón de personas.

El análisis de datos por regiones muestra que más del 80% de las muertes provienen de la Región Andina (figura 3). Asimismo, los departamentos con tasas crudas de más de 8 muertes al año por un millón de personas se encuentran ubicados en la región andina y aquellos con tasas entre 4 y 8 muertes por millón de personas se encuentran en la región andina ó cerca de esta. Los departamentos con las tasas más bajas se encuentran en las zonas del Caribe, la Costa Pacífica, la Orinoquia y la Amazonia (tabla 4).

**FIGURA 2.** Tasa Cruda de Mortalidad por Melanoma Cutáneo según sexo. Colombia 2000-2012.



**FIGURA 3.** Porcentaje de Muertes por Melanoma Cutáneo según Región.

**TABLA 2.** Número de casos, tasas crudas y tasas ajustadas por edad de mortalidad por melanoma cutáneo en Colombia

AÑO	CASOS	TASA AJUSTADA*+	TASA CRUDA+	RT*	P
2000	129	3,8	5,6	1	
2001	165	4,7	7,0	1,23 (0,98-1,55)	0,070
2002	174	4,8	7,2	1,26 (1,01-1,5)	0,040
2003	186	5,1	7,6	1,30 (1,04-1,60)	0,019
2004	186	5,0	7,4	1,28 (1,02-1,60)	0,029
2005	211	5,5	8,3	1,41 (1,1-1,71)	0,002
2006	214	5,3	8,2	1,38 (1,1-1,7)	0,004
2007	226	5,4	8,5	1,42 (1,14-1,76)	0,001
2008	254	5,8	9,4	1,54 (1,25-1,91)	0,00
2009	271	6	9,8	1,60 (1,30-1,97)	0,00
2010	273	5,8	9,7	1,55 (1,26-1,91)	0,00
2011	253	5,3	8,8	1,40 (1,13-1,72)	0,002
2012	327	6,6	11,1	1,75 (1,4-2,1)	0,00
Total	2869				
* Tasa ajustada por grupos de edad + Tasas en muertes por un millón de habitantes RT: razón de tasas					

## DISCUSIÓN

En las últimas décadas la incidencia por melanoma cutáneo ha aumentado en muchos países alrededor del mundo, especialmente en los industrializados y donde predomina la raza caucásica. Esta situación se ha vuelto alarmante y ha transformado esta enfermedad en un problema de la salud pública que requiere especial atención (5).

El presente estudio es una aproximación a la situación de mortalidad por melanoma cutáneo en Colombia. Los resultados obtenidos son similares a aquellos previamente publicados con base en registros regionales o institucionales como el registro poblacional de Cali(26), el registro del Instituto Nacional de Cancerología y el del Centro Dermatológico Federico Lleras (31). En los cuales el aumento anual en el número de casos letales por melanoma cutáneo se hace evidente. Este fenómeno refleja un incremento en el número de casos diagnosticados con esta enfermedad que no han sido intervenidos tempranamente.

Existen algunas características que posiblemente se asocian con la tendencia desfavorable de la mortalidad por melanoma en Colombia. La primera es el cambio en los patrones de belleza, en los cuales la piel bronceada es sinónimo de bienestar lo que incentiva prácticas de exposición a la radiación solar (25). La segunda hace referencia a la falta de campañas educativas y preventivas que concienticen a la población sobre la problemática de esta enfermedad. Por último, al deterioro de la capa de ozono de la estratosfera por la emisión de gases que resulta en una exposición más intensa a los rayos ultravioleta, la cual es mayor en las ciudades de gran altitud (32).

Las ciudades ubicadas a mayor altura tienen mayor riesgo. Las tasas más altas de mortalidad por melanoma cutáneo se concentran en la región Andina, donde se encuentran ciudades con altitudes que varían entre 2.500 y 3.300 metros sobre el nivel del mar (33). Por otro lado, las regiones con las tasas más bajas se concentran en las zonas de la costa del Caribe, Pacífico y la selva amazónica, donde no se superan los 1.500 metros sobre el nivel del mar.

Las cifras muestran que en Colombia, al igual que en muchos países alrededor del mundo, la mortalidad por melanoma cutáneo es menor en las mujeres que en los hombres (9,15,34). Esto ocurre posiblemente porque en las mujeres la mayoría de las lesiones tumorales se presentan en las extremidades donde son más fácilmente identificables. Además, las mujeres suelen consultar más tempranamente lo que favorece el diagnóstico de lesiones más delgadas con un mejor pronóstico (35).

**TABLA 3.** Número de casos y tasas ajustadas por edad de mortalidad por melanoma cutáneo según ente territorial, 2000-2012

ENTE TERRITORIAL	CASOS	TASA CRUDA+	TASA AJUSTADA*+
Antioquia	517	9,4	6,9
Atlántico	33	1,5	1,1
Arauca	5	2,4	1,9
Bogotá, D.C.	821	12,2	9,9
Bolívar	21	1,24	0,9
Boyacá	96	8,3	5,0
Caldas	102	11,2	6,9
Caquetá	12	3,3	3
Casanare	16	6,02	6,4
Cauca	50	4,2	3,2
Cesar	15	1,8	1,6
Córdoba	20	1,5	1,2
Cundinamarca	137	6,3	4,4
Chocó	6	1,6	1,4
Huila	79	8,5	6,2
La Guajira	5	0,8	0,7
Magdalena	21	2	1,4
Meta	59	8	6,7
Nariño	80	5,6	4,1
Norte de Santander	57	5	4,1
Putumayo	5	1,9	1,9
Quindío	45	8,8	5,7
Risaralda	88	10	7,1
San Andrés	0	0	0
Santander	151	8	5,8
Sucre	11	1,6	1,3
Tolima	94	7,5	4,6
Valle del Cauca	352	8,7	6,0
Grupo de la Amazonia	6	2,4	2,6

\* Tasa ajustada por edad  
+ Muertes por un millón de personas-año

**TABLA 4.** Tasas crudas de mortalidad por ente territorial, Colombia, 2000-2012

TASA DE MORTALIDAD*	ENTE TERRITORIAL
>8	Antioquia, Bogotá, Risaralda, Caldas, Quindío, Valle del Cauca, Huila, Boyacá
>4-8	Meta, Santander, Tolima, Cundinamarca, Casanare, Nariño, Norte de Santander, Cauca
0-4	Caquetá, Arauca, Grupo de la Amazonia, Magdalena, Putumayo, Cesar, Córdoba, Sucre, Chocó, Atlántico, Bolívar, La Guajira
* Muertes por un millón de personas-año	

Los resultados muestran un posible vínculo entre las variaciones de la mortalidad por melanoma cutáneo y el fototipo de piel de la población (21). Se sabe que las personas de piel oscura tienen un riesgo mucho menor de desarrollar melanoma que aquellas de piel blanca (36). En Colombia las regiones con menor mortalidad por melanoma cutáneo, como la costa Pacífica y Caribe, tienen una gran población de piel oscura. En la Amazonia la gran mayoría de la población son comunidades indígenas, con tipos de piel III-IV (37).

En cuanto a las limitaciones del estudio, es importante mencionar que los análisis están estrictamente basados en un registro de mortalidad en Colombia, el cual es la fuente de información de mortalidad más grande y homogénea que existe. Según los índices de calidad de la OMS, la cobertura de este registro alcanza el 80%, lo que hace posible que estemos subestimando la mortalidad. Además, la mejoría de la cobertura a lo largo de los años pudo haber contribuido a un ascenso ficticio de las tasas de mortalidad.

## CONCLUSIONES

La mortalidad por melanoma cutáneo ha aumentado en Colombia desde el año 2000 hasta el 2012 y la magnitud de este crecimiento varía según el sexo, la edad y el área geográfica. Para controlar esta situación y evitar su evolución, es necesario crear estrategias integradas de educación a la sociedad que generen una actitud más prudente frente a la exposición solar, así como de una mayor concientización sobre la importancia del autoexamen y el seguimiento frecuente por parte del especialista.

## REFERENCIAS

- Desmond RA, Soong S. Epidemiology of malignant melanoma. *Surg Clin North Am.* 2003;83:1-29.
- Balch CM, Soong SJ, Gershenwald JE, Thompson JF, Reintgen DS, Cascinelli N, *et al.* Prognostic factors analysis of 17,600 melanoma patients: Validation of the American Joint Committee on Cancer melanoma staging system. *J Clin Oncol.* 2001;19:3622-34.
- WHO. Globocan 2012, Melanoma of the skin—Estimated Incidence and Mortality. GLOBOCAN 2012: Estimate cancer Incidence, Mortality and Prevalence Worldwide in 2012. Fecha de consulta: 3 de julio de 2015. Disponible en: <http://globocan.iarc.fr/Default.aspx>
- Gandini S, Sera F, Cattaruzza MS, Pasquini P, Picconi O, Boyle P, *et al.* Meta-analysis of risk factors for cutaneous melanoma: II. Sun exposure. *Eur J Cancer Oxf Engl* 1990. 2005;41:45-60.
- Garbe C, Leiter U. Melanoma epidemiology and trends. *Clin Dermatol.* 2009;27:3-9.
- Glass AG, Hoover RN. The emerging epidemic of melanoma and squamous cell skin cancer. *JAMA.* 1989;262:2097-100.
- Jemal A, Devesa SS, Hartge P, Tucker MA. Recent trends in cutaneous melanoma incidence among whites in the United States. *J Natl Cancer Inst.* 2001;93:678-83.
- Héry C, Tryggvadóttir L, Sigurdsson T, Olafsdóttir E, Sigurgeirsson B, Jonasson JG, *et al.* A melanoma epidemic in Iceland: Possible influence of sunbed use. *Am J Epidemiol.* 2010;172:762-7.
- Jemal A, Devesa SS, Fears TR, Hartge P. Cancer surveillance series: Changing patterns of cutaneous malignant melanoma mortality rates among whites in the United States. *J Natl Cancer Inst.* 2000;92:811-8.
- Miller DR, Geller AC, Wyatt SW, Halpern A, Howell JB, Cockrell C, *et al.* Melanoma awareness and self-examination practices: Results of a United States survey. *J Am Acad Dermatol.* 1996;34:962-70.
- Tryggvadóttir L, Gislum M, Hakulinen T, Klint A, Engholm G, Storm HH, *et al.* Trends in the survival of patients diagnosed with malignant melanoma of the skin in the Nordic countries 1964-2003 followed up to the end of 2006. *Acta Oncol Stockh Swed.* 2010;49:665-72.
- Hollestein LM, van den Akker SA, Nijsten T, Karim-Kos HE, Coebergh JW, de Vries E. Trends of cutaneous melanoma



- in The Netherlands: Increasing incidence rates among all Breslow thickness categories and rising mortality rates since 1989. *Ann Oncol*. 2012;23:524-30.
13. Jemal A, Saraiya M, Patel P, Cherala SS, Barnholtz-Sloan J, Kim J, *et al*. Recent trends in cutaneous melanoma incidence and death rates in the United States, 1992-2006. *J Am Acad Dermatol*. 2011;65:S17.e1-11.
  14. Hoejberg L, Gad D, Gyldenkerne N, Bastholt L; Academy of Geriatric Cancer Research (AgeCare). Trends in melanoma in the elderly in Denmark, 1980-2012. *Acta Oncol*. 2016;55(Suppl.1):52-8.
  15. Giblin A-V, Thomas JM. Incidence, mortality and survival in cutaneous melanoma. *J Plast Reconstr Aesthetic Surg*. 2007;60:32-40.
  16. Baade P, Coory M. Trends in melanoma mortality in Australia: 1950-2002 and their implications for melanoma control. *Aust N Z J Public Health*. 2005;29:383-6.
  17. Downing A, Newton-Bishop JA, Forman D. Recent trends in cutaneous malignant melanoma in the Yorkshire region of England; incidence, mortality and survival in relation to stage of disease, 1993-2003. *Br J Cancer*. 2006;95:91-5.
  18. Snelyd MJ, Cox B. A comparison of trends in melanoma mortality in New Zealand and Australia: The two countries with the highest melanoma incidence and mortality in the world. *BMC Cancer*. 2013;13:372.
  19. Boniol M, Autier P, Gandini S. Melanoma mortality following skin cancer screening in Germany. *BMJ Open*. 2015;5:e008158.
  20. Watson M, Geller AC, Tucker MA, Guy GP, Weinstock MA. Melanoma burden and recent trends among non-Hispanic whites aged 15-49 years, United States. *Prev Med*. 2016;91:294-8.
  21. Sánchez G, Nova J. Confiabilidad y reproducibilidad de la escala de fototipos de Fitzpatrick antes y después de un ejercicio de estandarización clínica. *Biomédica*. 2008;28:544-50.
  22. Universidad del Valle. Registro Poblacional de Cáncer de Cali, Colombia. Melanoma, 1962-2010. RPCC: Registro Poblacional de Cáncer de Cali. Fecha de consulta: 30 de junio de 2015. Disponible en: <http://rpcc.univalle.edu.co/es/index.php>
  23. Erdmann F, Lortet-Tieulent J, Schüz J, Zeeb H, Greinert R, Breitbart EW, *et al*. International trends in the incidence of malignant melanoma 1953-2008—are recent generations at higher or lower risk? *Int J Cancer*. 2013;132:385-400.
  24. Schmerling RA, Loria D, Cinat G, Ramos WE, Cardona AF, Sánchez JL, *et al*. Cutaneous melanoma in Latin America: The need for more data. *Rev Panam Salud Pública Pan Am J Public Health*. 2011;30:431-8.
  25. Chang C, Murzaku EC, Penn L, Abbasi NR, Davis PD, Berwick M, *et al*. More skin, more sun, more tan, more melanoma. *Am J Public Health*. 2014;104:e92-9.
  26. Oliveros C, Bravo JC, Zambrano A, Cepeda M, Ramírez AF. Tendencia de la incidencia y la mortalidad en melanoma maligno en los últimos 60 años y análisis de los datos del Registro Poblacional (sic.) de Cáncer de Cali. *Rev Asoc Colomb Dermatol*. 2012;20:255-64.
  27. Pozzobon FC. Epidemiología del melanoma en el Instituto Nacional de Cancerología, 2006-2010. Bogotá, Colombia. Universidad Nacional de Colombia; 2012. Fecha de consulta: 5 de julio de 2015. Disponible en: <http://www.bdigital.unal.edu.co/11513/1/05598712.2012.pdf>
  28. Departamento Administrativo Nacional de Estadística (DANE). Proyección poblacional 1985-2020. DANE. Fecha de consulta: 3 de julio de 2015. Disponible en: <http://www.dane.gov.co/index.php/poblacion-y-demografia/proyecciones-de-poblacion>
  29. Bray F. Cancer incidence in five continents. Age-standardization. Lyon: ARC Scientific Publications; 2002;8:87-9.
  30. Hinde J. Compound poisson regression models. In: Gilchrist R, editor. GLIM 82: Proceedings of the International Conference on Generalised Linear Models. New York: Springer; 1982. p. 109-21. Fecha de consulta: 7 de julio de 2015. Disponible en: [http://link.springer.com/chapter/10.1007/978-1-4612-5771-4\\_11](http://link.springer.com/chapter/10.1007/978-1-4612-5771-4_11)
  31. Nova-Villanueva J, Sánchez-Vanegas G, Porras de Quintana L. Cáncer de piel: perfil epidemiológico de un centro de referencia en Colombia 2003-2005. *Revista de Salud Pública*. 2007;9:595-601.
  32. Aceituno-Madera P, Buendía-Eisman A, Olmo FJ, Jiménez-Moleón JJ, Serrano-Ortega S. Melanoma, altitud y radiación UVB. *Actas Dermosifiliogr*. 2011;102:199-205.
  33. Municipios de Colombia-Municipios.com.co [Internet]. Fecha de consulta: 15 de agosto de 2015. Disponible en: <http://www.municipios.com.co/>
  34. de Vries E, Bray FI, Coebergh JWW, Parkin DM. Changing epidemiology of malignant cutaneous melanoma in Europe 1953-1997: Rising trends in incidence and mortality but recent stabilizations in western Europe and decreases in Scandinavia. *Int J Cancer*. 2003;107:119-26.
  35. Richardson B, Price A, Wagner M, Williams V, Lorigan P, Browne S, *et al*. Investigation of female survival benefit in metastatic melanoma. *Br J Cancer*. 1999;80:2025-33.
  36. Crombie IK. Racial differences in melanoma incidence. *Br J Cancer*. 1979;40:185-93.
  37. Departamento Administrativo Nacional de Estadística (DANE). Colombia una nación multicultural—Su diversidad étnica. Bogotá: DANE; 2007.

# Paniculitis lúpica

*Lupus panniculitis*

**Luis Fernando González<sup>1</sup>, Yenny Estupiñán Salazar<sup>2</sup>, Fernando Vela<sup>3</sup>, Adriana Motta<sup>4</sup>,  
Mariam Rolón<sup>5</sup>**

1. Médico dermatólogo, programa de Dermatología, Universidad El Bosque, Bogotá, D.C., Colombia
2. Médico, residente de Dermatología de segundo año, Servicio de Dermatología, Hospital Simón Bolívar, Universidad El Bosque, Bogotá, D.C., Colombia
3. Médico internista, especialista en Reumatología, Universidad Nacional de Colombia, Bogotá, D.C., Colombia
4. Médica dermatóloga, especialista en Epidemiología; jefe, Servicio de Dermatología, Hospital Simón Bolívar, Universidad El Bosque, Bogotá, D.C., Colombia
5. Médica dermatóloga, especialista en Dermatopatología, Servicio de Patología, Hospital Simón Bolívar, Bogotá, D.C., Colombia

## RESUMEN

La paniculitis lúpica es un subtipo del lupus cutáneo de etiología autoinmunitaria que puede estar relacionada con otras formas de lupus cutáneo, lupus sistémico u otras enfermedades autoinmunitarias. Clínica e histológicamente puede confundirse con el linfoma subcutáneo de células T similar a la paniculitis. El tratamiento de este tipo de paniculitis no se ha estandarizado dada la baja prevalencia de la enfermedad.

Se presenta una revisión de los aspectos epidemiológicos, histopatológicos, clínicos y terapéuticos de la paniculitis lúpica.

**PALABRAS CLAVE:** paniculitis de lupus eritematoso, lupus eritematoso cutáneo, linfoma de células T.

## SUMMARY

Lupus panniculitis is a subtype of cutaneous lupus with an autoimmune etiology that may be related to other forms of cutaneous lupus, SLE and other autoimmune diseases. Clinically and histologically it may be diagnosed as subcutaneous panniculitis-like T-cell lymphoma. Treatment of this type of panniculitis has not been standardized given the low prevalence of the disease.

We review the epidemiological, histopathological, clinical, and therapeutic aspects of lupus panniculitis.

**KEY WORDS:** Panniculitis, lupus erythematosus; lupus erythematosus, cutaneous; lymphoma, T-cell.

### Correspondencia:

Luis Fernando González

### Email:

luisfer1000@gmail.com

### Institución:

Universidad El Bosque, Bogotá, Colombia.

Recibido: 26 de abril de 2016

Aceptado: 5 de agosto de 2016

No se reportan conflictos de interés.

**TABLA 1.** Características histopatológicas de la paniculitis lúpica <sup>13</sup>

Criterios mayores	Criterios menores
<ul style="list-style-type: none"> <li>• Necrosis grasa hialina con infiltración linfocítica</li> <li>• Formación de folículos linfoides</li> <li>• Paniculitis linfocítica lobular o periseptal</li> <li>• Calcificación</li> <li>• Presencia de polvo nuclear dentro del infiltrado (cariorexis)</li> </ul>	<ul style="list-style-type: none"> <li>• Cambios de lupus eritematoso discoide</li> <li>• Inflamación linfocítica vascular</li> <li>• Hialinización de la zona subepidérmica</li> <li>• Depósitos de mucina</li> <li>• Presencia de histiocitos y pequeños granulomas</li> <li>• Infiltrados de células plasmáticas y eosinófilos</li> </ul>

## INTRODUCCIÓN

La paniculitis lúpica o lupus profundo es una variante del lupus eritematoso que afecta el tejido celular subcutáneo; fue descrita por primera vez en 1883 por Kaposi <sup>1</sup> y relacionada con el lupus eritematoso sistémico en 1940 por Irgang <sup>2</sup>. Más adelante, en 1956, Arnold <sup>3</sup> publicó cuatro nuevos casos con una revisión de la literatura, donde describió por primera vez la existencia de paniculitis lúpica en ausencia de lupus eritematoso discoide crónico, la cual consideró una variante distinta e independiente del lupus eritematoso. Después de la revisión integral de Arnold, en otros artículos clásicos, Fountain <sup>4</sup>, Winkelmann <sup>5</sup> y Tuffanelli <sup>6</sup>, finalmente, establecieron las características clínicas, patológicas e inmunológicas de la paniculitis lúpica <sup>7</sup>.

## EPIDEMIOLOGÍA

La paniculitis lúpica es una enfermedad inflamatoria de etiología autoinmunitaria con compromiso del tejido celular subcutáneo que puede relacionarse con otras formas de lupus cutáneo o lupus sistémico. Es un subtipo de paniculitis poco frecuente, presente en 1 % a 3 % de los pacientes con lupus cutáneo <sup>8</sup>. La paniculitis lúpica puede afectar a ambos sexos, aunque es más frecuente en las mujeres con una relación de 4 a 1 en comparación con el sexo masculino <sup>7</sup>. La edad de presentación de la enfermedad se encuentra entre los 20 y los 60 años <sup>7</sup>, con una edad promedio de 41 a 42 años <sup>9,10</sup>; es excepcional en la población pediátrica.

La paniculitis lúpica puede manifestarse como única entidad o puede estar asociada con el lupus eritematoso discoide crónico o el lupus eritematoso sistémico; cuando se asocia con estas enfermedades, puede aparecer al mismo tiempo o puede desarrollarse antes o después de la aparición de las características clínicas propias de estas entidades <sup>7</sup>. La frecuencia de la asociación de paniculitis lúpica con lupus eritematoso discoide crónico es variable. En tres grandes series de

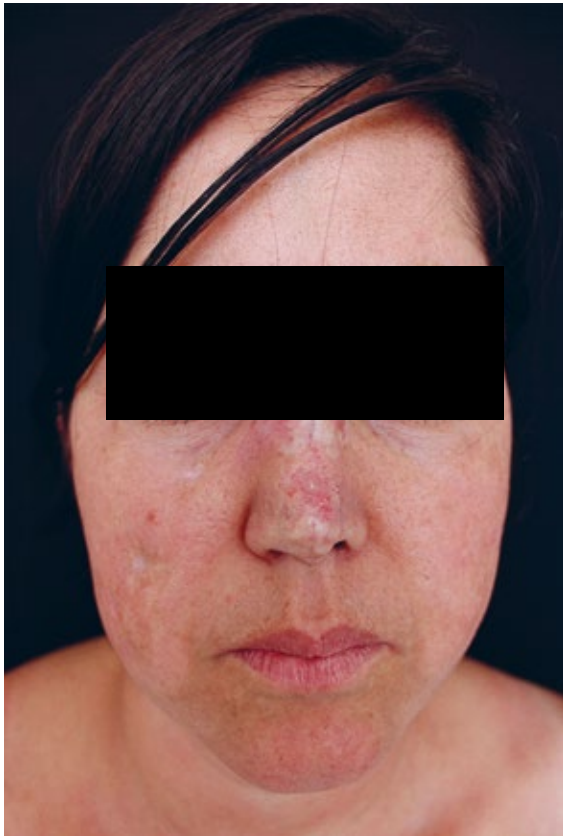casos, esta asociación estaba presente en 21 %, 33 % y 60 % <sup>6,11,12</sup>. Lo mismo ocurre con la paniculitis lúpica asociada al lupus eritematoso sistémico, que se ha descrito con proporción variable del 10 % a 42 % <sup>6,11,13,14</sup>. Cuando se presenta paniculitis lúpica en un paciente con lupus eritematoso sistémico, es un marcador de pronóstico favorable <sup>11</sup>.

También, puede estar asociado con otras enfermedades autoinmunitarias, como artritis reumatoide, hepatitis autoinmunitaria, síndrome de Sjögren, colitis ulcerosa, tiroiditis de Hashimoto, anemia hemolítica inmunitaria y púrpura trombocitopénica inmunitaria <sup>11</sup>.

## FISIOPATOLOGÍA

Al parecer el mecanismo fisiopatológico está relacionado con el reclutamiento de linfocitos T en las lesiones subcutáneas, a partir de lesiones de lupus eritematoso cutáneo <sup>7</sup>. Se plantea que el reclutamiento de linfocitos T está mediado por la expresión de interferones de tipo I en la piel, los cuales inducen la producción de proteínas antivirales, como la MxA y la IFI27, al igual que quimiocinas, como la CXCL9 y 10, las cuales son ligandos para el receptor CXCR3 <sup>15</sup>. Lo anterior se traduce en un reclutamiento de linfocitos CXCR3 positivos y células dendríticas que median el proceso inflamatorio local <sup>15</sup>. La infiltración linfocítica del panículo se sustenta por la expresión del marcador interferón de tipo I (MxA) en el tejido adiposo de pacientes con paniculitis lúpica, el cual está asociado con la expresión de IP10/CXCL10 y la detección de linfocitos citotóxicos CXCR3+ <sup>16</sup>. Otro tipo de moléculas implicadas en la patogénesis de la paniculitis lúpica son la ezrina, la radixina y la moesina, que contribuyen a la expresión de CD44 y otros receptores en glándulas sudoríparas y sebáceas y en panículo adiposo, lo cual permite la migración del linfocito T a estos sitios <sup>17</sup>.

También, se ha encontrado una disminución de los niveles de C4, lo cual plantea la posibilidad de un componente genético subyacente en la etiología de esta



**FIGURA 1.** Paniculitis lúpica asociada a lupus discoide. Mujer de edad media con placas eritematosas queratósicas que dejan cicatrices atróficas e hipocrómicas en el dorso nasal correspondientes a lupus discoide. En la región malar derecha presenta cicatrices acrómicas con lipoatrofia, histopatología indicaba paniculitis lúpica.

entidad <sup>14</sup>. De igual manera, se ha propuesto que el trauma local puede ser un desencadenante de la enfermedad <sup>7</sup>.

## MANIFESTACIONES CLÍNICAS

La paniculitis lúpica se caracteriza por la presencia de nódulos subcutáneos eritematosos que involucionan dejando áreas lipoatróficas. Compromete principalmente las extremidades proximales, en particular, las caras laterales de los brazos y los hombros <sup>7,10</sup>, y con menor frecuencia, los glúteos, el tronco, la cara y el cuero cabelludo <sup>10,18</sup> (figuras 1 y 2). El compromiso de los miembros inferiores es inusual y corresponde a una característica clínica importante de otras paniculitis de etiología diferente, como el eritema nudoso y el eritema indurado de Bazin, entre otros <sup>19</sup>. En ocasiones, los pacientes

refieren un trauma previo, como inyecciones intramusculares o toma de biopsia <sup>20</sup>.

Cuando se asocia al lupus eritematoso discoide crónico, las lesiones por paniculitis lúpica se pueden acompañar de placas queratósicas con taponamiento folicular, atrofia, despigmentación, telangiectasias o ulceraciones <sup>10</sup> (figura 1). Esta última característica está presente hasta en 28 % de los pacientes <sup>13</sup>.

Además de estas características clínicas habituales, existen otras variantes clínicas menos comunes o en áreas menos frecuentes, como el tejido adiposo de la mama, también llamado “mastitis lúpica” <sup>21,22</sup>; esta consiste en nódulos mamarios de bordes irregulares unilaterales o bilaterales, que tanto clínica como mamográficamente pueden ser mal interpretados como carcinoma de mama, especialmente en aquellos casos en que la mama es el único sitio involucrado. Otras áreas afectadas con baja frecuencia son la región periorbitaria <sup>7</sup>, la grasa periparatiroidea <sup>23,24</sup> y el lóbulo de la oreja <sup>25</sup>; también, se han descrito lesiones con disposición lineal <sup>26,27</sup> o en asociación con dermatofibromas <sup>28</sup> o hipertrichosis <sup>29</sup>.

Los análisis de autoinmunidad son a menudo normales, pero algunas veces los títulos de anticuerpos antinucleares pueden ser positivos y, con menor frecuencia, están presentes los anticuerpos anti-ADN de doble cadena <sup>7</sup>. Otras posibles anomalías de laboratorio incluyen linfopenia, anemia, disminución de los niveles de C4 y factor reumatoide positivo <sup>13</sup>. La deficiencia de C4 puede favorecer la aparición de paniculitis lúpica, especialmente en los niños, en quienes se recomienda cuantificar los niveles de C4 <sup>30,31</sup>.

## DIAGNÓSTICO HISTOPATOLÓGICO

En el examen de histopatología, las paniculitis se clasifican según la localización del infiltrado inflamatorio en el tejido celular subcutáneo <sup>32</sup>. Existen tres grupos grandes de paniculitis: aquellas que afectan el septo, las que afectan el lóbulo y las que se relacionan con vasculitis de grandes vasos <sup>33</sup>. Generalmente, la paniculitis lúpica forma parte del grupo lobular; sin embargo, algunos autores no aceptan este sistema de clasificación y utilizan el término de “paniculitis mixta” (del septo y lobular) para referirse a la paniculitis por lupus <sup>34</sup> (figuras 3 y 4). Peters y Su proponen algunos criterios histopatológicos para el diagnóstico de la paniculitis lúpica, dividiéndolos en dos grupos: criterios mayores (importantes para el diagnóstico) y

criterios menores (no necesarios para el diagnóstico)<sup>13,21</sup>. Los criterios mayores incluyen: necrosis grasa hialina con infiltración linfocítica, formación de folículos linfoides, paniculitis linfocítica lobular o periseptal y calcificación, siendo este último hallazgo el menos frecuente<sup>7</sup>. Entre los criterios menores se encuentran cambios histopatológicos de lupus cutáneo, como degeneración vacuolar de la membrana basal con infiltrado linfocítico perivascular superficial y profundo con extensión perifolicular<sup>33</sup>. Otros criterios menores descritos son: inflamación linfocítica perivascular, hialinización de la zona subepidérmica, depósitos de mucina, presencia de histiocitos y pequeños granulomas, e infiltrados de células plasmáticas y eosinófilos (tabla 1). Uno de los hallazgos claves reportado en diferentes series de casos, es la presencia de polvo nuclear linfocítico (cariorrexis) dentro del infiltrado en los lóbulos del tejido adiposo afectado<sup>35</sup>.

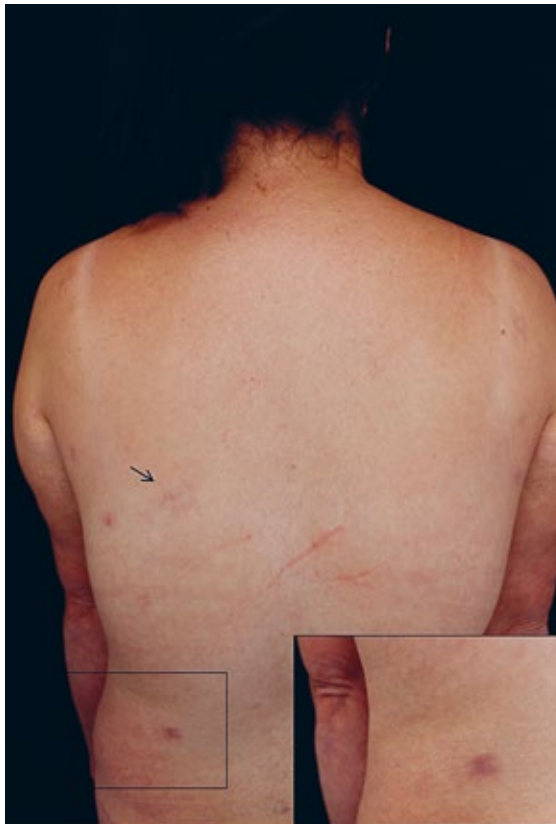La inmunofluorescencia directa puede mostrar una marcación de tipo granular de IgG, IgM y C3 en la

unión dermoepidérmica y, en ocasiones, se pueden encontrar depósitos de complejos inmunológicos en pequeños vasos profundos<sup>33</sup>. El depósito de IgM y C3 en la membrana basal y a nivel perivascular se ha documentado en pacientes con paniculitis lúpica asociada a lupus eritematoso sistémico<sup>35</sup>. La presencia de banda lúpica positiva se ha observado en 70 a 90 % de los pacientes con paniculitis lúpica no asociada a enfermedad sistémica<sup>5,7</sup>, y es de utilidad para la confirmación de la esta entidad.

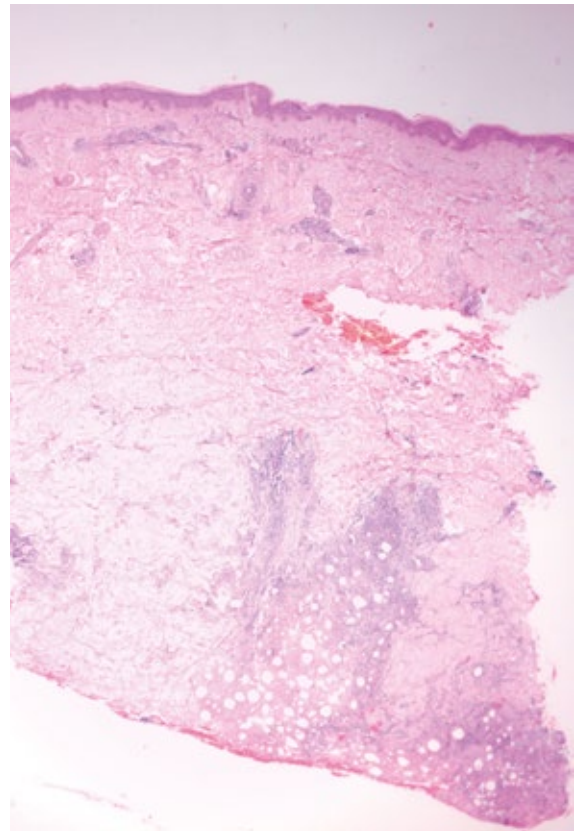
## DIAGNÓSTICO DIFERENCIAL

Como integrante del amplio grupo de enfermedades inflamatorias del tejido adiposo subcutáneo, la paniculitis lúpica guarda ciertas similitudes con otras paniculitis y, con mayor relevancia, con el subgrupo de las paniculitis lobulares<sup>33</sup>. En este subgrupo, el principal diagnóstico diferencial debe hacerse con el linfoma

**FIGURA 2.** Manifestaciones clínicas de la paniculitis lúpica. Nódulos violáceos indurados y dolorosos a la palpación en la región infraescapular y la lumbar izquierda (recuadro). Área lipoatrófica en una paciente con paniculitis lúpica (flecha).



**FIGURA 3.** Biopsia de piel y tejido celular subcutáneo en la cual se destaca una paniculitis linfocítica de predominio lobulillar, sin vasculitis. Hematoxilina y eosina, 20X.



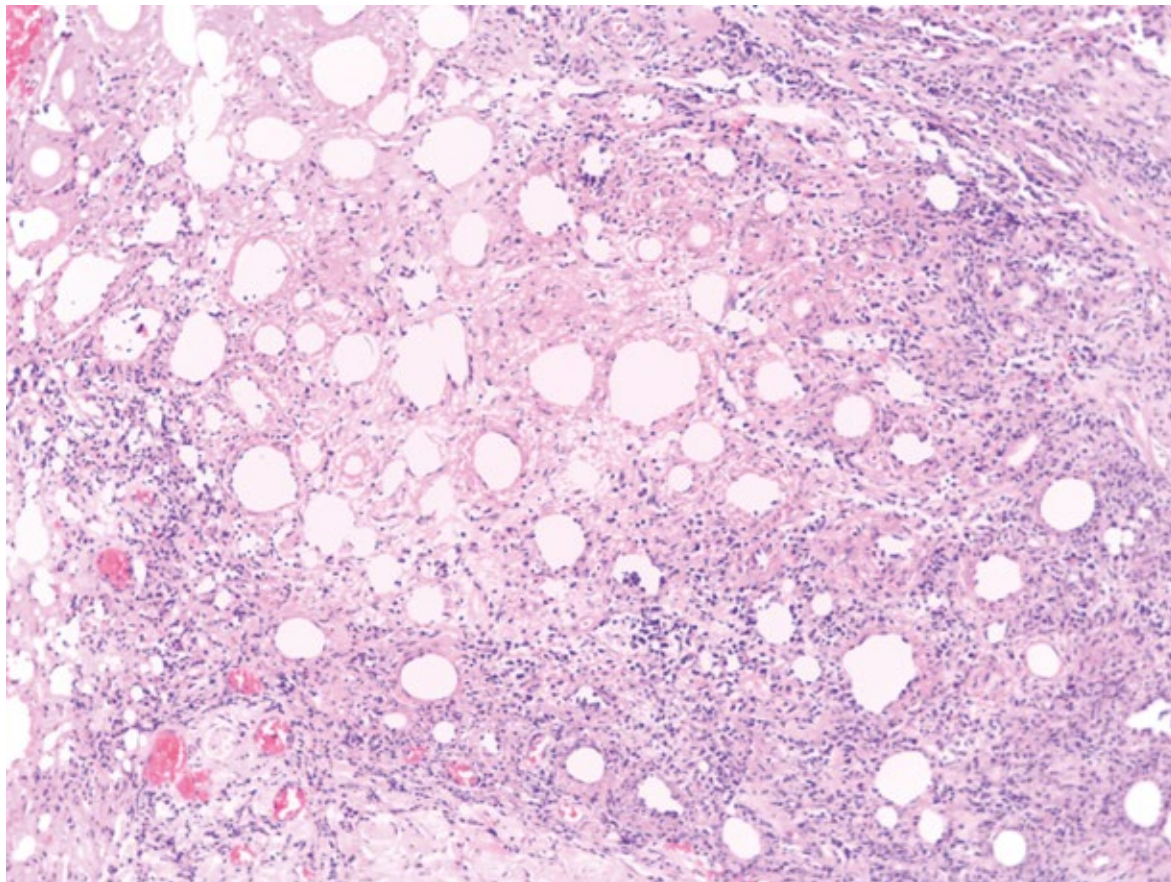


subcutáneo de células T similar a paniculitis (*Subcutaneous Panniculitis-Like T-cell Lymphoma*, SPTCL), en el cual la histopatología resulta fundamental para determinar las diferencias entre las dos entidades. En la paniculitis lúpica se observa compromiso epidérmico, folículos linfoides con centros germinales reactivos e infiltrado mixto de células (con predominio de células plasmáticas)<sup>33</sup>. Mientras que, en el linfoma, se pueden encontrar linfocitos atípicos con marcadores inmunohistoquímicos de linaje T (CD3+, CD8+) y marcadores citotóxicos (CD56, Granzima, TIA y perforina), acompañados de un índice de proliferación aumentado (Ki-67) y rearrreglos genéticos monoclonales TCR-gamma<sup>36</sup>. Además, en algunos estudios comparativos, se ha encontrado que los conglomerados de células dendríticas plasmocitoides identificadas por inmunohistoquímica con el marcador CD123 son específicos de paniculitis lúpica y no de linfoma subcutáneo de células T similar a paniculitis<sup>737</sup>.

Otras paniculitis lobulares con las que se debe hacer diagnóstico diferencial, son el eritema indurado de

Bazin (vasculitis nodular) y la paniculitis pancreática. La paniculitis lúpica es menos granulomatosa y tiene un mayor infiltrado linfoplasmocelular en comparación con el eritema indurado, el cual se asocia a un importante fenómeno de vasculitis<sup>35</sup>. Por otra parte, en la paniculitis pancreática hay un patrón de necrosis basofílica homogénea o granular, mientras que en la paniculitis lúpica se pueden presentar depósitos de mucina con el característico infiltrado linfoplasmocelular y los cambios dermoepidérmicos propios del lupus eritematoso<sup>37</sup>.

Otras entidades que pueden acompañarse con cambios del tejido celular subcutáneo o cursar con una paniculitis propia, son la morfea y la dermatomiositis con paniculitis asociada, en las cuales se encuentran folículos linfoides con menor frecuencia que en la paniculitis lúpica<sup>37</sup>. Si bien el CD123 se ha observado en las células dendríticas plasmocitoides en algunos pacientes con paniculitis lúpica, este marcador se puede expresar en otras enfermedades que afectan el tejido celular subcutáneo, como la paniculitis inducida por frío<sup>37</sup>.



**FIGURA 4.** Áreas de necrosis fibrinoide que rodean lobulillos del tejido celular subcutáneo con infiltrado linfoide. hematoxilina y eosina, 40X.



## TRATAMIENTO

El tratamiento de la paniculitis lúpica es complejo de estandarizar, debido a su baja prevalencia y la historia natural de la enfermedad caracterizada por frecuentes recaídas y lesiones persistentes <sup>38</sup>. De igual manera, es complejo establecer su actividad clínica a pesar de contar con herramientas validadas como el índice de severidad y áreas de lupus cutáneo (ISALC), el cual tiene poca utilidad en el lupus profundo <sup>39</sup>. Sin embargo, en 2010 se revisó el ISALC para ajustar la precisión de los parámetros usados, creando así el “ISALC revisado”, que actualmente se aplica en diferentes estudios para la evaluación clínica de los subtipos de lupus eritematoso cutáneo <sup>40</sup>.

A pesar del advenimiento de nuevas terapias farmacológicas en enfermedades autoinmunitarias, no se ha modificado la de la paniculitis lúpica: los antipalúdicos se siguen considerando la primera línea del tratamiento de lesiones en adultos y en niños <sup>38</sup>. Básicamente, la evidencia disponible se limita a reportes de casos, series de casos y algunos estudios prospectivos en los que los pacientes con paniculitis lúpica representan la minoría.

## PRIMERA LÍNEA

### Antipalúdicos

El mecanismo de acción de los antipalúdicos no se ha elucidado completamente, aunque su efecto posiblemente se debe a la acción inmunomoduladora al alterar la presentación de antígenos, la estabilización de lisosomas y la supresión de la transducción de la señal por los receptores de tipo *toll* (especialmente TLR9) <sup>41</sup>. Se prefiere la hidroxicloroquina como monoterapia frente a la cloroquina, por su perfil farmacológico más seguro y su menor toxicidad en la retina <sup>39</sup>. La dosis recomendada de hidroxicloroquina es de 200 mg, dos veces al día, con una dosis diaria máxima de 6,5 mg/kg; su acción inicia en cuatro a ocho semanas, aunque se ha reportado respuesta clínica después de seis meses de iniciado este medicamento. La cloroquina como monoterapia se recomienda a dosis de 250 a 500 mg al día, evitando dosis diarias mayores de 3,5 mg/kg <sup>39</sup>. Dado el riesgo de retinopatía, se recomienda el control anual por oftalmología y, con mayor frecuencia, en pacientes mayores de 50 años o con enfermedad renal o hepática <sup>40</sup>.

Otros efectos adversos comunes de los antipalúdicos incluyen molestias gastrointestinales y cambios en la piel, como erupciones medicamentosas liquenoides, prurito y alteraciones de la pigmentación <sup>42</sup>. Los efectos adversos raros incluyen toxicidad hematológica, psicosis, miopatía y cardiomiopatía. En algunos casos cuando las lesiones presentan nódulos calcificados, pueden beneficiarse de la combinación con diltiazem <sup>42</sup>.

### Corticoides orales

Estos son eficaces para el manejo de los ataques agudos por lupus eritematoso sistémico y algunos casos del discoide crónico, así como de otras formas de lupus cutáneo, entre ellas la paniculitis lúpica. La administración de corticoesteroides resulta en una rápida depleción de células T circulantes debido a una combinación de efectos que incluyen aumento de la emigración circulatoria, inducción de apoptosis, inhibición de los factores de crecimiento de células T y alteración en la liberación de células desde los tejidos linfoides <sup>43</sup>. Todo lo anterior se traduce en un efecto inmunosupresor importante con riesgo de infecciones y predisposición a complicaciones, como osteoporosis, síndrome de Cushing, osteonecrosis, hipertensión arterial sistémica, hiperglucemia y aumento del proceso de la aterogénesis cuando son usados por tiempos prolongados, como ocurre en estos pacientes <sup>42,44</sup>. La dosis diaria de corticoesteroides en el lupus cutáneo es de 0,5 a 2 mg/kg por dos a cuatro semanas <sup>42</sup>. Sin embargo, según la evidencia disponible, se recomienda el uso de corticoesteroides orales en los casos más graves asociados a lupus eritematoso sistémico, debido a la morbilidad del uso prolongado, incluyendo la atrofia de las lesiones <sup>40</sup>.

## SEGUNDA LÍNEA

### Corticoides tópicos

Al igual que los corticoides sistémicos, estos actúan sobre la transcripción genética de células inflamatorias, principalmente el linfocito T <sup>44</sup>. Existen reportes del uso tópico de corticoides de alta potencia, como el propionato de clobetasol al 0,05 % en vendaje oclusivo <sup>44</sup>; sin embargo, las publicaciones sobre su uso son escasas. Por otra parte, los esteroides intralesionales generalmente son ineficaces y aumentan la atrofia, por lo cual no se recomiendan <sup>7</sup>.

## Segundo agente antipalúdico

La quinacrina fue usada en la década de 1940 durante la segunda guerra mundial como terapia profiláctica para la malaria y se evidenció mejoría clínica de los soldados con lupus o artritis reumatoide al recibir el tratamiento <sup>45</sup>. Sin embargo, no fue sino hasta 1951 cuando Page <sup>46</sup> presentó la primera serie de pacientes con lupus discoide con buena respuesta terapéutica a la quinacrina. Su uso se limitó por complicaciones graves como la anemia aplásica, la cual puede presentarse en uno de cada 500.000 pacientes <sup>46</sup>. La quinacrina se usa a dosis máximas de 100 mg/día y se reserva para aquellos pacientes con antecedentes de toxicidad retiniana por hidroxyclorequina o cloroquina. No obstante, su asociación con otros agentes antipalúdicos es útil para tratar las lesiones de paniculitis lúpica <sup>47</sup>.

## Talidomida

El uso de la talidomida en enfermedades inflamatorias se debe al efecto inmunomodulador y la actividad anti-TNF-alfa, sumado a sus propiedades antiangiogénicas <sup>48</sup>. La talidomida es una opción efectiva para la paniculitis lúpica; sin embargo, se considera como una alternativa de segunda línea en los pacientes que no han mejorado con los antipalúdicos y corticoides orales, debido a efectos adversos como la teratogenicidad, la neuropatía periférica y la trombosis <sup>40,49,50</sup>. Se cree que la continuación del tratamiento con antipalúdicos por su efecto antiplaquetario o el uso de aspirina pueden mitigar el efecto trombótico de la talidomida, aunque no existen guías sobre tromboprolifaxis para los pacientes que reciben este fármaco <sup>40</sup>.

La mejoría de las lesiones de paniculitis mediante el tratamiento con talidomida se ha documentado en varios artículos. En 60 casos de lupus cutáneo resistente al tratamiento, se estudió prospectivamente el efecto de 100 mg diarios de talidomida en el control de la enfermedad <sup>51</sup>. En esta cohorte, cinco pacientes recibieron talidomida para la paniculitis lúpica con mejorías completa o parcial, en un tiempo promedio de seguimiento de nueve meses <sup>52</sup>. La dosis de talidomida osciló entre 50 y 300 mg diarios, aunque generalmente no se necesitan dosis superiores a 150 mg <sup>40,42</sup>.

Otros efectos adversos, como somnolencia, estreñimiento, cefalea, aumento de peso y amenorrea, están relacionados con la dosis usada <sup>40</sup>. Se recomienda usar la dosis más baja posible, incluyendo 100 mg en días alternos o 50 mg diarios, como esquemas de mantenimiento <sup>26</sup>.

La lenalidomida es un análogo de la talidomida usado en el manejo del mieloma múltiple, con efectos similares a los de la talidomida en el tratamiento de otros tipos de lupus cutáneo; sin embargo, no se ha reportado su uso en paniculitis lúpica <sup>52</sup>.

## Dapsona

La dapsona tiene propiedades antiinflamatorias y antibióticas al inhibir la dihidrofolato reductasa <sup>42</sup>. Se ha utilizado en Japón, donde la hidroxyclorequina y la talidomida no están disponibles. En una revisión de 10 casos de paniculitis lúpica tratados con dosis entre 25 y 75 mg diarios, la remisión se logró después de un tiempo variable de una a ocho semanas <sup>53</sup>. Tres pacientes experimentaron efectos adversos moderados, como erupciones medicamentosas, cefalea, hipertensión arterial sistémica y anemia <sup>53</sup>. La dapsona puede causar efectos adversos dependientes de la dosis tan graves como la anemia hemolítica y la metahemoglobinemia <sup>42</sup>. Por lo tanto, en los pacientes que van a recibir tratamiento con dapsona debe descartarse deficiencia de glucosa-6-fosfato reductasa <sup>40,42</sup>. Además, se puede presentar agranulocitosis idiosincrática o reacciones de hipersensibilidad, por lo cual es importante practicar regularmente exámenes de hemograma y de función hepática <sup>42</sup>.

## TERCERA LÍNEA

### Inmunoglobulina intravenosa

El mecanismo de acción de la inmunoglobulina intravenosa en las enfermedades autoinmunitarias no se conoce completamente, aunque se plantea que interviene en la regulación negativa de los linfocitos B autorreactivos <sup>54</sup> y en la inhibición de la citotoxicidad mediada por células dependientes de anticuerpos, y se cree que aumenta el efecto de las células T reguladoras, por medio del incremento de la IL 10 y el factor de crecimiento transformante beta <sup>55</sup>. Existe un solo reporte de caso sobre el uso de la inmunoglobulina intravenosa en paniculitis lúpica resistente al tratamiento convencional, en el cual se plantea como una alternativa terapéutica capaz de controlar y mantener el estado de remisión sin generar reacciones adversas agresivas por inmunosupresión <sup>56</sup>. La dosis total usada fue de 2 g/kg distribuidos en cinco días (400 mg/kg diarios administrados a menos de 50 mg/

kg por hora) y en un tiempo mayor de ocho horas para minimizar los riesgos <sup>57</sup>.

## Rituximab

El rituximab es un anticuerpo monoclonal quimérico que inhibe los linfocitos B al unirse con el marcador de superficie CD20 <sup>57</sup>. Su uso fue aprobado para el manejo de linfomas de células B y de artritis reumatoide resistente; sin embargo, ha sido ampliamente usado en diferentes condiciones dermatológicas, entre ellas, la paniculitis lúpica <sup>58,59</sup>. Existen dos reportes <sup>57,58</sup> en los que se exponen tres pacientes con paniculitis lúpica resistente al tratamiento convencional, quienes presentaron una respuesta clínica satisfactoria. Los efectos adversos agudos fueron mínimos, entre los cuales se destaca la cefalea y la fatiga <sup>58</sup>, aunque no se mencionan complicaciones posteriores ni seguimiento a largo plazo.

## Ciclosporina

La ciclosporina A bloquea la actividad de la calcineurina fosfatasa, inhibiendo la activación de los linfocitos T y B <sup>42</sup>. La ciclosporina es poco usada para el lupus cutáneo debido a su efectividad moderada y al compromiso de la función renal <sup>60</sup>. Se ha usado en pacientes con paniculitis lúpica y lupus eritematoso sistémico de presentación aguda, con remisión rápida <sup>61</sup>. De igual manera, es una opción válida en los pacientes con paniculitis lúpica resistente al tratamiento y como alternativa de mantenimiento del tratamiento <sup>61,62</sup>.

## OTRAS OPCIONES TERAPÉUTICAS

### Terapia biológica con anti-TNF

El advenimiento de la terapia biológica anti-TNF ha revolucionado el manejo de enfermedades inflamatorias de la piel como la psoriasis; sin embargo, su uso también se ha orientado al manejo de entidades como el lupus eritematoso sistémico, siendo excepcional su uso en el lupus cutáneo. El infliximab se ha usado como tratamiento coadyuvante en casos de paniculitis lúpica grave asociados a lupus eritematoso

sistémico. En un paciente con paniculitis lúpica, el tratamiento con infliximab asociado a metotrexato e hidroxicloroquina garantizó el control y la remisión de la enfermedad en un periodo de 12 meses <sup>63</sup>. Si bien la terapia anti-TNF puede ser usada en casos resistentes y particulares, también se ha documentado inducción de paniculitis lúpica después de su administración <sup>64</sup>.

## Otros inmunosupresores

Existen diferentes casos anecdóticos del uso de medicamentos como metotrexato, azatioprina y micofenolato de mofetilo en el lupus cutáneo <sup>65</sup>. El metotrexato se usó en un paciente con paniculitis lúpica resistente al tratamiento con corticoesteroides sistémicos, a una dosis de 25 mg semanales durante siete semanas, con respuesta clínica favorable y sin reactivación durante seis meses <sup>66</sup>.

## Transferencia autóloga de grasa

Se plantea que la transferencia autóloga de grasa es una opción terapéutica en esta enfermedad, ya que se ha considerado que los adipocitos pueden ejercer funciones de células madre y estimular el colágeno, estabilizando así el medio local y aumentando el volumen del tejido circundante <sup>66</sup>.

## Materiales de relleno

Existe preocupación sobre el uso de materiales de relleno en enfermedades del tejido conjuntivo, debido al riesgo teórico de exacerbación de la enfermedad como resultado de la activación antigénica. Sin embargo, no se ha documentado tal efecto en rellenos inertes, como el ácido poli-L-láctico o el ácido hialurónico, los cuales demostraron efectividad en la lipoatrofia facial localizada en una paciente con paniculitis lúpica <sup>67</sup>.

## Fotoprotección

La radiación ultravioleta es reconocida como un desencadenante ambiental importante para el lupus cutáneo. Si bien no es claro su papel en la paniculitis lúpica, al igual que en otras formas de lupus cutáneo, se recomienda el uso diario de protector solar <sup>7,40</sup>.

## "Las alternativas terapéuticas disponibles para el tratamiento de la paniculitis lúpica se basan en reportes de caso y opinión de expertos, y son un desafío para el dermatólogo".

### CONCLUSIONES

La paniculitis lúpica representa una variante poco frecuente del lupus cutáneo, caracterizada por el compromiso del tejido celular subcutáneo con infiltrado linfocitario perilobulillar, principalmente.

Clínicamente, se presenta como placas eritematosas infiltradas que pueden dejar áreas lipoatróficas deprimidas con consecuencias estéticas desfavorables, sobre todo en las lesiones en el rostro. En la histopatología, el diagnóstico diferencial más importante y difícil se hace con el linfoma subcutáneo de células T de tipo paniculitis.

Las alternativas terapéuticas disponibles para el tratamiento de la paniculitis lúpica se basan en reportes de caso y opinión de expertos, y son un desafío para el dermatólogo. La mejor evidencia disponible sugiere como primera línea de tratamiento a los antipalúdicos y los corticoides orales, seguidos de la talidomida y la dapsona como alternativas para los pacientes con paniculitis lúpica resistente al tratamiento.

### REFERENCIAS

1. Arnold HL. Lupus erythematosus profundus (Kaposi-Irgang) historical review and report of a case. *Arch Derm Syphilol*. 1948;57:196-203.
2. Irgang S. Lupus erythematosus profundus: Report of an example with clinical resemblance to Darier-Roussy sarcoid. *Arch Dermat Syph*. 1940;42:97-108.
3. Arnold HL. Lupus erythematosus profundus; commentary and report of four more cases. *AMA Arch Derm*. 1956;73:15-33.
4. Fountain RB. Lupus erythematosus profundus. *Br J Dermatol*. 1968;80:571-9.
5. Winkelmann RK. Panniculitis and systemic lupus erythematosus. *JAMA*. 1970;211:472-5.
6. Tuffanelli DL. Lupus erythematosus panniculitis (profundus): Clinical and immunologic studies. *Arch Dermatol*. 1971;103:231-42.
7. Fraga J, García-Díez A. Lupus erythematosus panniculitis. *Dermatol Clin*. 2008;26:453-63.
8. Massone C, Kodama K, Salmhofer W, Abe R, Shimizu H, Parodi A, *et al*. Lupus erythematosus panniculitis (lupus profundus): Clinical, histopathological, and molecular analysis of nine cases. *J Cutan Pathol*. 2005;32:396-404.
9. Martens PB, Moder KG, Ahmed I. Lupus panniculitis: Clinical perspectives from a case series. *J Rheumatol*. 1999;26:68-72.
10. De la Moneda Herrerin C, Conde Zurita JM, Guerra Tapia A. El lupus paniculitis: una paniculitis mixta. *Actas Dermosifiliogr*. 1987;78:229-38.
11. Peters MS, Su WP. Lupus erythematosus panniculitis. *Med Clin North Am*. 1989;73:1113-25.
12. Tuffanelli DL. Lupus erythematosus (panniculitis) profundus: A classic revisited commentary and report of 22 cases. *Hawaii Med J*. 1992;41:394-7.
13. Magro CM, Crowson AN, Kovatich AJ, Burns F. Lupus profundus, indeterminate lymphocytic lobular panniculitis and subcutaneous T-cell lymphoma: A spectrum of subcuticular T-cell lymphoid dyscrasia. *J Cutan Pathol*. 2001;28:235-47.
14. Nousari HC, Kimyai-Asadi A, Provost TT. Generalized lupus erythematosus profundus in a patient with genetic partial deficiency of C4. *J Am Acad Dermatol*. 1999;41:362-4.
15. Wenzel J, Tüting T. Identification of type I interferon-associated inflammation in the pathogenesis of cutaneous lupus erythematosus opens up options for novel therapeutic approaches. *Exp Dermatol*. 2007;16:454-63.
16. Wenzel J, Proelss J, Wiechert A, Zahn S, Bieber T, Tüting T. CXCR3-mediated recruitment of cytotoxic lymphocytes in lupus erythematosus profundus. *J Am Acad Dermatol*. 2007;56:648-50.
17. Abreu-Velez AM, Loebl AM, Howard MS. Autoreactivity to sweat and sebaceous glands and skin homing T cells in lupus profundus. *Clin Immunol*. 2009;132:420-4.
18. Tuffanelli DL. Lupus panniculitis. *Semin Dermatol*. 1985;4:79-81.
19. Patterson JW. Panniculitis. En: Bologna JL, Jorizzo JL, Rapini RP, editores. *Dermatology*. Londres: Mosby; 2010. p. 1653-4.


20. Klein SA, Tomaro AJ. Lupus erythematosus profundus: Review of the literature and report of case. *J Oral Surg.* 1975;33:454-7.
21. Carducci M, Mussi A, Lisi S, Muscardin L, Solivetti FM. Lupus mastitis: A 2-year history of a single localization of lupus erythematosus mimicking breast carcinoma. *J Eur Acad Dermatol Venerol.* 2005;19:260-2.
22. Sabaté JM, Gómez A, Torrubia S, Salinas T, Clotet M, Lerma E. Lupus panniculitis involving the breast. *Eur Radiol.* 2006;16:53-6.
23. White WL, Sherertz EF, Berg D, Clark RE. Periparotid lupus erythematosus panniculitis: Clinic pathologic correlation of two cases presenting as primary parotid disease. *Arch Pathol Lab Med.* 1993;117:535-9.
24. Ogura N, Fujisaku A, Jodo S, Ichikawa K, Tsutsumi A, Mukai M, *et al.* Lupus erythematosus profundus around the salivary glands: A case resembling submandibular gland disease. *Lupus.* 1997;6:477-9.
25. Sardana K, Mendiratta V, Koranne RV, Verma R, Vig R. Lupus erythematosus profundus involving the ear lobe. *J Eur Acad Dermatol Venerol.* 2003;17:727-9.
26. Tamada Y, Arisawa S, Ikeya T, Yokoi T, Hara K, Matsumoto Y. Linear lupus erythematosus profundus in a young man. *Br J Dermatol.* 1999;140:177-8.
27. Nagai Y, Ishikawa O, Hattori T, Ogawa T. Linear lupus erythematosus profundus on the scalp following the lines of Blaschko. *Eur J Dermatol.* 2003;13:294-6.
28. Chan I, Robson A, Mellerio JE. Multiple dermatofibromas associated with lupus profundus. *Clin Exp Dermatol.* 2005;30:128-30.
29. García-Doval I, Roson E, Abalde M, Feal C, Cruces MJ. Coexistence of acquired localized hypertrichosis and lipotrophy after lupus panniculitis. *J Am Acad Dermatol.* 2004;50:799-800.
30. Nousari HC, Kimyai-Asadi A, Provost TT. Generalized lupus erythematosus profundus in a patient with genetic partial deficiency of C4. *J Am Acad Dermatol.* 1999;41:362-4.
31. Cribier B. Panniculite lupique. *Presse Med.* 2005;34:243-8.
32. Patterson JW. Panniculitis. En: Weedon D, Geoffrey S, Adam IR, editors. *Weedon's Skin Pathology.* Edinburgh: Churchill Livingstone/Elsevier, 2010. p. 542-3.
33. Patterson JW. Differential diagnosis of panniculitis. *Adv Dermatol.* 1991;6:309-29.
34. Barnhill RL, Crowson AN. Panniculitis. *Textbook of Dermatopathology.* 2nd edition. New York: McGraw-Hill; 2004. p. 267-98.
35. Arai S, Katsuoka K. Clinical entity of lupus erythematosus panniculitis/lupus erythematosus profundus. *Autoimmunity Reviews.* 2009;8:449-52.
36. Luzar C. Inflammatory diseases of cutaneous fat: Lupus erythematosus profundus. En: Calonje E, Brenn T, Lazar A, McKee PH, editors. *McKee's pathology of the skin: with clinical correlations.* 4th ed. Edinburgh: Elsevier/Saunders; 2012. p. 358-360.
37. Hansen CB, Callen JP. Connective tissue panniculitis: Lupus panniculitis, dermatomyositis, morphea/scleroderma. *Dermatol Ther.* 2010;23: 341-9.
38. Cusack CA, Fanelli M. Panniculitis. En: Lebwohl MG, Heymann WR, Berth-Jones J, editors. *Treatment of Skin Diseases: Comprehensive Therapeutic Strategies.* Fourth edition. Philadelphia: Saunders; 2013. p. 528-9.
39. Braunstein I, Werth VP. Update on management of connective tissue panniculitides. *Dermatol Ther.* 2012;25:173-82.
40. Kuhn A, Landmann A. The classification and diagnosis of cutaneous lupus erythematosus. *J Autoimmun.* 2014;48-49:14-9.
41. Ziemer M, Milkova L, Kunz M. Lupus erythematosus. Part II: Clinical picture, diagnosis and treatment. *J Dtsch Dermatol Ges.* 2014;12:285-301.
42. Morgan KW, Callen JP. Calcifying lupus panniculitis in a patient with subacute cutaneous lupus erythematosus: Response to diltiazem and chloroquine. *J Rheumatol.* 2001;28:2129-32.
43. Chatham WW, Kimberly RP. Treatment of lupus with corticosteroids. *Lupus.* 2001;10:140-7.
44. Yell JA, Burge SM. Lupus erythematosus profundus treated with clobetasol propionate under a hydrocolloid dressing. *Br J Dermatol.* 1993;128:103.
45. González-Sixto B, García-Doval I, Oliveira R, Posada C, García-Cruz MA, Cruces M. Quinacrine in the treatment of cutaneous lupus erythematosus: Practical aspects and a case series. *Actas Dermosifiliogr.* 2010;101:54-8.
46. Page F. Treatment of lupus erythematosus with mepacrine. *Lancet.* 1951;2:755-8.
47. Chung HS, Hann SK. Lupus panniculitis treated by a combination therapy of hydroxychloroquine and quinacrine. *J Dermatol.* 1997;24:569-72.
48. Yang CS, Kim C, Antaya R. Review of thalidomide use in the pediatric population. *J Am Acad Dermatol.* 2015;72:703-11.
49. Wienart S, Gadola S, Hunziker T. Facets of lupus erythematosus: Panniculitis responding to thalidomide. *J Dtsch Dermatol Ges.* 2008;6:214-6.
50. Burrows NP, Walport MJ, Hammond AH, Davey N, Jones RR. Lupus erythematosus profundus with partial C4 deficiency responding to thalidomide. *Br J Dermatol.* 1991;125:62-7.
51. Hansen CB, Dahle KW. Cutaneous lupus erythematosus. *Dermatol Ther.* 2012;25:99-111.
52. Cortés-Hernández J, Torres-Salido M, Castro-Marrero J, Vilardell-Tarres M, Ordi-Ros J. Thalidomide in the treatment of refractory cutaneous lupus erythematosus: Prognostic factors of clinical outcome. *Br J Dermatol.* 2012;166:616-23.
53. Ujiié H, Shimizu T, Ito M, Arita K, Shimizu H. Lupus erythematosus profundus successfully treated with dapson: Review of the literature. *Arch Dermatol.* 2006;142:399-401.
54. Samuelsson A, Towers TL, Ravetch JV. Anti-inflammatory activity of IVIG mediated through the inhibitory Fc receptor. *Science.* 2001;291:484.
55. Fehr J, Hoffman V, Kappeler U. Transient reversal of thrombocytopenia in idiopathic thrombocytopenic purpura by high-dose intravenous gamma globulin. *N Engl J Med.* 1982;306:1254.
56. Santo JE, Gomes MF, Gomes MJ, Peixoto LC, Pereira S, Aca-bado A, *et al.* Intravenous immunoglobulin in lupus panniculitis. *Clin Rev Allergy Immunol.* 2010;38:307-18.
57. Moreno-Suárez F, Pulpillo-Ruiz A. Rituximab for the treatment of lupus erythematosus panniculitis. *Dermatol Ther.* 2013;26:415-8.
58. McArdle A, Baker JF. A case of "refractory" lupus erythematosus profundus responsive to rituximab. *Clin Rheumatol.* 2009;28:745-6.
59. Wozniacka A, Salamon M, Lesiak A, McCauliffe DP, Sysa-Jedrzejowska A. The dynamism of cutaneous lupus

- erythematosus: Mild discoid lupus erythematosus evolving into SLE with SCLE and treatment resistant lupus panniculitis. *Clin Rheumatol*. 2007;26:1176-9.
60. Kuhn A, Ruland V, Bonsmann G. Cutaneous lupus erythematosus: Update of therapeutic options. Part II. *J Am Acad Dermatol*. 2011;65:195-213.
  61. Saeki Y, Ohshima S, Kurimoto I, Miura H, Suemura M. Maintaining remission of lupus erythematosus profundus (LEP) with cyclosporin A. *Lupus*. 2000;9:390-2.
  62. Ishiguro N, Iwasaki T, Kawashima M, Kawakami M. Intractable ulceration in a patient with lupus erythematosus profundus successfully treated with cyclosporine. *Int J Dermatol*. 2012; 51:1131-3.
  63. Günther C, Aringer M, Lochno M, Kämmerer E, Bauer A, Wozel G, *et al*. TNF-alpha blockade with infliximab in a patient with lupus erythematosus profundus. *Acta Derm Venereol*. 2012;92:401-3.
  64. Lee H, Kim DS, Chung KY. Adalimumab-induced lupus panniculitis. *Lupus*. 2014;23:1443-4.
  65. Winkelmann RR, Kim GK, Del Rosso JQ. Treatment of cutaneous lupus erythematosus: Review and assessment of treatment benefits based on Oxford Centre for evidence-based medicine. *J Clin Aesthet Dermatol*. 2013;6:27-38.
  66. Boehm IB, Boehm GA, Bauer R. Management of cutaneous lupus erythematosus with low-dose methotrexate: Indication for modulation of inflammatory mechanisms. *Rheumatol Int*. 1998;18:59-62.
  67. Eastham AB, Liang CA, Femia AN, Lee TC, Vleugels RA, Merola JF. Lupus erythematosus panniculitis-induced facial atrophy: effective treatment with poly-L-lactic acid and hyaluronic acid dermal fillers. *J Am Acad Dermatol*. 2013;69:260-2.



# Afelius<sup>®</sup> OIL FREE

Filtro solar fotoestable UVA



Gel mate X 60g

- Protección integral  
libre de lípidos
- Con filtro UVA y UVB  
Contiene Tinosorb M,  
Octiltriazona, Anti-leukine 6
- Ideal para pieles  
mixtas grasas y  
con tendencia al acné
- No deja residuos  
grasos blancos ni  
aparencia brillante
- Hipoalergénico,  
no comedogénico

De venta en las principales cadenas, droguerías, drugstore y tiendas dermatológicas del país.

Notificación Sanitaria No. NSC2007C024386

[www.siegfried.com.co](http://www.siegfried.com.co) / Línea de atención al cliente 01 8000 111 333

[servicioalcliente@siegfried.com.co](mailto:servicioalcliente@siegfried.com.co)





**RESTORADERM**

## **Triple Acción**

para el cuidado de la piel sensible  
y extremadamente seca.



● **Ayuda a que los niños**  
vuelvan a jugar tranquilos.

● **Restaura**  
la barrera cutánea.

● **Refuerza**  
el sistema natural de la piel.

● **Restablece**  
el equilibrio del microbioma.



Cuidado superior desarrollado  
por especialistas en pieles alérgicas.

# Enfermedad ocular y auditiva asociada al vitiligo

*Eye and ear pathology associated with vitiligo*

**Mirian Yolanda Casas<sup>1</sup>, Paola Andrea Torres<sup>2</sup>**

1. Médica, residente de segundo año de Dermatología, Universidad Militar Nueva Granada, Bogotá, D.C., Colombia
2. Médica dermatóloga, Universidad Militar Nueva Granada, Bogotá, D.C., Colombia

## RESUMEN

El vitiligo es un trastorno de la pigmentación cuyo origen no es claro, secundario a la pérdida de la función de los melanocitos que podría comprometer no solo los melanocitos epidérmicos, sino también, aquellos dispuestos en otros órganos, lo cual sugiere la presencia de enfermedades concomitantes como alteraciones oculares y auditivas, las cuales se revisaran en este artículo. Se propone la necesidad de un examen visual y auditivo en el abordaje integral de los pacientes con vitiligo para descartar dicho compromiso.

**PALABRAS CLAVE:** vitiligo, síndrome de Vogt-Koyanagi-Harada, uveítis, glaucoma, hipoacusia.

## ABSTRACT

Vitiligo is a pigmentation disorder of unclear origin secondary to the loss of function of melanocytes, which could compromise not only epidermal melanocytes but also those established in other organs suggesting the presence of concomitant diseases such as ocular and auditory disturbances. In this review article those associations are reviewed. We suggest the need for a complete visual and auditory exam within the comprehensive approach to patients with vitiligo to rule out their compromise.

**KEY WORDS:** Vitiligo, Vogt-Koyanagi-Harada disease, uveitis, glaucoma, hypoacusis, visual acuity.

### Correspondencia:

Mirian Yolanda Casas, Carrera

### Email:

minchoc414@hotmail.com

*Recibido: 10 de julio de 2016*

*Aceptado: 31 de noviembre de 2016*

No se reportan conflictos de interés.

El vitiligo es una enfermedad milenaria descrita desde 1500 a. C. y definida como una enfermedad crónica adquirida que compromete los melanocitos, dando como resultado máculas acrómicas o hipocrómicas. Sin embargo, puede asociarse con condiciones como tiroiditis de Hashimoto, diabetes mellitus de tipo I y enfermedad de Addison, entre otras enfermedades autoinmunitarias, además del compromiso de otros órganos, lo cual sugiere que es una enfermedad sistémica más que un problema puramente cutáneo (1,2). Desde tiempo atrás se ha asociado también con enfermedad auditiva y ocular, esta última, hasta en 66 % de los casos (30 % de anomalías coroidales y 5 % de iritis). Estas usualmente se olvidan en el seguimiento de los pacientes, teniendo en cuenta que la enfermedad no cursa inicialmente con pérdida de la agudeza visual, por lo que siempre debe sospecharse (3-5).

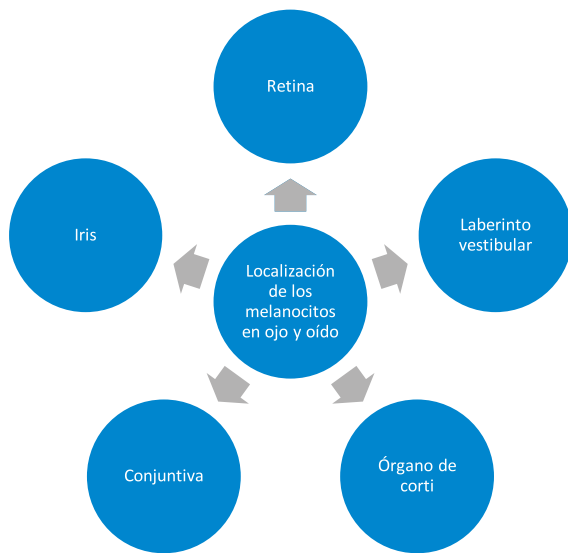


FIGURA 1. Localización de los melanocitos en ojo y oído

## EMBRIOLOGÍA Y MIGRACIÓN DE LOS MELANOCITOS

Hacia la cuarta semana de la vida intrauterina, se inicia la formación del neuroectodermo y, a partir de él, se forma la cresta neural, cuyas células son las precursoras de los melanocitos. Las regiones de la cresta neural craneal y del tronco originan, entre otras células, a los melanocitos de la cabeza y del resto del cuerpo, respectivamente. Este proceso requiere la regulación de múltiples factores de transcripción, como FoxD3, Sox10, Pax3 y MITF para la regulación de su formación y, finalmente, la señalización por parte del factor de crecimiento de la familia endotelina que induce la migración continua dorso-lateral de los melanoblastos dirigida hacia sus destinos finales: la piel, el folículo piloso, la mucosa oral, las meninges, el oído interno y el ojo; en este último, en coroides, iris, retina y conjuntiva (3-5).

En el oído, los melanocitos se encuentran en el órgano de Corti, donde se localizan los receptores auditivos que, a su vez, se encuentran en la membrana basilar de la cóclea, donde se denominan células intermedias (capa intermedia de la estría vascular) y también están presentes en el laberinto vestibular (en la base de la *crista ampullaris* en cada canal semicircular) (6). En la cóclea, la melanina tiene un rol importante: prevenir el estrés oxidativo al limitar la formación de radicales libres (7,8) (figura 1).

## EPIDEMIOLOGÍA Y CLASIFICACIÓN DEL VITILIGO

El vitiligo es la causa más frecuente de despigmentación de la piel, con una prevalencia estimada de 0,5 a 1 %, sin diferencias por sexo ni raza, con mayor afectación antes de los 20 años (9,10). La forma más común de presentación es la no segmentaria (mucosa, universal, generalizada, acrofacial o mixta), caracterizada por lesiones distribuidas en un patrón simétrico, y la segmentaria, que corresponde a 5 a 16 % de los casos, con un patrón en banda unilateral (9,11,12).

Existen múltiples teorías para explicar la ausencia localizada de los melanocitos, entre ellas, el estrés oxidativo, la disfunción mitocondrial y mecanismos inmunológicos; ninguna brinda una explicación totalmente satisfactoria (13,14).

## ASOCIACIÓN DE ENFERMEDAD OCULAR

La relación de vitiligo con enfermedad ocular no es nueva y se han descrito dos síndromes clínicos en los cuales coexisten: la oftalmía simpática, que se relaciona con un antecedente de trauma intraocular, y el síndrome de Vogt-Koyanagi-Harada (15,16). Estas enfermedades son de origen autoinmunitario, mediadas por linfocitos T con reacción contra antígenos del melanocito en la coroides, la cóclea, las meninges y la piel; hay mayor compromiso sistémico en el síndrome de Vogt-Koyanagi-Harada (17,18).

En modelos animales, como el porcino Sinclair que tiene una predisposición espontánea para desarrollar vitiligo, también se ha visto la asociación con compromiso del iris (10,19).

En varios estudios se ha sugerido una asociación entre la enfermedad ocular y el vitiligo, entre ellos, un estudio iraní con 72 pacientes en el cual encontraron 11 % de prevalencia en pacientes de vitiligo frente a 4 % en el grupo control. Se encontró hipopigmentación del epitelio retiniano, atrofia periférica del iris, atrofia del epitelio pigmentario retiniano e hiperpigmentación de la retina (20). En otro estudio en India, se encontró enfermedad ocular específica en 16 % de los pacientes frente a 5 % del grupo control, como heterocromía del iris, defecto en la agudeza visual, uveítis, hipopigmentación o hiperpigmentación de la retina; también, hubo otras inespecíficas, como cataratas y conjuntivitis en el



25 % frente al 8 % en el grupo control, y cuya única sintomatología puede ser ceguera nocturna (21).

## ENFERMEDADES OCULARES ASOCIADAS A VITILIGO

**Glaucoma de ángulo abierto.** Usualmente, se ha relacionado el glaucoma en pacientes con vitiligo al uso de corticoides. Sin embargo, en un estudio con algunas limitaciones por el tamaño de la muestra, se practicó examen oftalmológico a 42 pacientes con vitiligo sin manejo con corticoides y se encontró glaucoma de ángulo abierto en 57 % (24), con una *p* significativa con factores asociados al desenlace, como edad de más de 56 años y tiempo de duración del vitiligo mayor de 13 años (22). dermatovenereologists and ophthalmologists to the possible association of vitiligo and ocular findings (characteristic of primary open angle glaucoma (POAG).

En otro estudio, en el cual se excluyeron pacientes con hipertensión arterial, enfermedades del tejido conjuntivo o diabetes mellitus de tipo II, encontraron cambios hemodinámicos en la arteria oftálmica relacionados con eventos isquémicos determinados mediante ultrasonido Doppler a color que se correlacionaban con glaucoma de ángulo abierto sin una causa clara; por esto, recomiendan el estudio oftalmológico de rutina en los pacientes con vitiligo (23).

**Alteración conjuntival y de la película lagrimal.** En un estudio se incluyeron 30 pacientes con vitiligo periocular sin tratamiento previo, ni diagnóstico de otra enfermedad autoinmunitaria u ocular de base, y un grupo control de 50 pacientes sin vitiligo. Se encontró una adecuada función de la glándula lacrimal mediante la prueba de Schirmer, pero un tiempo más corto de ruptura de la película lacrimal, asociado a mayor presencia de un patrón inflamatorio y disminución de las células caliciformes (productoras de mucina de la película lacrimal), en la biopsia de la superficie ocular del grupo con vitiligo periocular comparado con el grupo control; los autores no descartaban que estos cambios fueran secundarios a enfermedades autoinmunitarias asociadas a vitiligo, no diagnosticadas (24). En otros dos estudios en los cuales evaluaron también la prueba de Schirmer y el tiempo de ruptura de la película lacrimal, obtuvieron resultados similares, pero además, hallaron un mayor compromiso en estas pruebas en casos de vitiligo periocular y acrofacial (25,26).

**Uveítis.** En India, en un estudio ya mencionado, encontraron uveítis en 4 % de 150 pacientes con vitiligo, entre ellos, uno con panuveítis, dos con uveítis anterior

y tres con uveítis intermedia, sin ningún caso en el grupo control (21).

**Vitiligo coroideo.** Puede ser primario o secundario. El primario se manifiesta usualmente como parches extensos de hipopigmentación coroidea, sin compromiso retiniano, en pacientes que presentan vitiligo cutáneo. El secundario se relaciona con procesos inflamatorios uveales, en enfermedades como el síndrome de Vogt-Koyanagi-Harad; este es subdiagnosticado y podría confundirse con uveítis multifocal (34-37).

**Halo nevus coroideo.** Es un nevus moteado, con un área de despigmentación alrededor, con crecimiento progresivo (27).

**Iris.** En dos estudios, la presencia de parches hipopigmentados, en 23 a 33 % de los casos, fue el hallazgo más frecuente (28,29).

**Trastornos pigmentarios de la retina.** Desde 1977 se ha encontrado asociación entre hipopigmentación del epitelio retiniano y atrofia de los fotorreceptores con nictalopía posiblemente secundaria, en 25 % de los pacientes con vitiligo; además, es posible que exista una asociación con retinitis pigmentaria, al parecer, sin disminución del espesor de la capa de fibras nerviosas de la retina (30-33).

En el estudio histopatológico de ratones mutados con vitiligo, también se ha visto una alteración estructural en las células fotorreceptoras, despigmentación de la cabeza del nervio óptico, infiltración subretiniana por macrófagos y desprendimiento de la retina, cambios que se correlacionan con alteraciones en el electroretinograma y progresión del vitiligo (34,35). Estas alteraciones en los fotorreceptores podrían estar relacionadas con una mayor sensibilidad de la retina a la luz, por disminución en la cantidad de pigmento (35). Sin embargo, también podría tener alguna injerencia la raza, ya que en un estudio en pacientes con fototipos oscuros solo se encontraron algunas alteraciones pigmentarias maculares sutiles, lo cual contrasta con los hallazgos en caucásicos con vitiligo (36). La ausencia de síntomas podría explicarse por la presencia de lesiones en la periferia y no en cercanía de la mácula (28).

**Trastornos electrofisiológicos retinianos.** En modelos de ratón con vitiligo, se han evidenciado anomalías en los fotorreceptores, entre ellos, apoptosis y disminución en la adhesión entre el epitelio retiniano pigmentario y la retina neural. Además, en un estudio de 21 pacientes con vitiligo, sin exposición a la fototerapia, el electroretinograma (que permite evaluar cambios en la corriente de la retina, secundarios a un estímulo luminoso) demostró alteración de la electrofisiología de la retina, con disminución de la amplitud de las ondas a y b, con las cuales se evalúan las corrientes eléctricas de los fotorreceptores

**TABLA 1.** Estudios con hallazgos oculares en vitíligo

AUTOR	NÚMERO DE PACIENTES CON VITÍLIGO EN EL ESTUDIO/TIPO DE POBLACIÓN/CONTROLES	HALLAZGOS EN PACIENTES CON VITÍLIGO
Albert, et al., 1979	112 humanos/sin controles	Uveítis, atrofia de la capa pigmentaria del iris, atrofia peripapilar, papiledema, atrofia óptica, síntomas de ceguera nocturnos, defectos de transiluminación del iris
Lentz, et al., 1983	30 cerdos Sinclair con vitíligo inducido genéticamente	Despigmentación del iris, despigmentación del fondo de ojo
Wagoner, et al., 1983	223 humanos	27 % hipopigmentación del epitelio retiniano, 25 % refiere ceguera nocturna
Albert, et al., 1983	223 humanos con psoriasis y fototerapia	27 % con algún tipo de hipopigmentación del epitelio pigmentado de la retina y 25 % se queja de ceguera nocturna y 0,8 % retinitis pigmentaria.
Nir, et al., 1995	40 ratones mutados C57Bl/6-mi <sup>mi</sup> /mi <sup>mi</sup>	Degeneración de la retina ecuatorial y posterior, acumulo de detritos subretinianos previos a la muerte de las células fotorreceptoras
Tang, et al., 1997	16 ratones mutados (C57Bl/6-mi <sup>mi</sup> /mi <sup>mi</sup> )	Alteración estructural en fotorreceptores, despigmentación de la cabeza del nervio óptico, infiltración subretiniana por macrófagos y desprendimiento de la retina
Biswas, et al., 2003	100 humanos	23 % parches hipopigmentados del iris, 18 % pigmentación en la cámara anterior, 9 % hipopigmentación del epitelio pigmentario de la retina, 5 % uveítis, 11 % degeneración coriorretiniana
Ayotunde, et al., 2005	17 humanos de fototipo oscuro	Sin síntomas oculares, solo cambios sutiles pigmentarios retinianos
Shoeibi, et al., 2014	21 humanos sin fototerapia	Las ondas de respuesta estándar, de respuesta combinado y de destello de cono único tenían amplitudes significativamente menores que las de la población normal.
Bulbul Baskan, et al., 2006	45 humanos	Atrofia peripapilar alrededor del nervio óptico, atrofia del epitelio pigmentario, máculas hipopigmentadas focales y difusas en relación con compromiso periorbitario y genital por vitíligo.
Guadarrama, et al., 2006	56 humanos, población pediátrica	8,9 % hipopigmentación retiniana.
Gopal, et al., 2007	150 humanos	- 16 % heterocromia del iris, defecto en la agudeza visual, uveítis, hipo o hiperpigmentación de la retina; y cataratas y conjuntivitis en 25 % - 20 % hipoacusia
Rogošić, et al., 2010	42 pacientes con sospecha de glaucoma, humanos	56 % glaucoma primario de ángulo abierto



AUTOR	NÚMERO DE PACIENTES CON VITÍLIGO EN EL ESTUDIO/TIPO DE POBLACIÓN/CONTROLES	HALLAZGOS EN PACIENTES CON VITÍLIGO
Abdollahi, et al., 2011	72 humanos	15,3 % hipopigmentación e hiperpigmentación retiniana, atrofia periférica del iris, atrofia del epitelio pigmentario retiniano.
Serin, et al., 2012	30 humanos	61,7 % tiempo de ruptura de la película lagrimal más corto, presencia de patrón inflamatorio y disminución de las células caliciformes
Örnek, et al., 2013	34 humanos, pacientes sanos	Espesor menor de la capa de fibras nerviosas de la retina en el sector superior de los dos ojos, el resto de localizaciones sin cambios.
Duplancić et al, 2013	42 pacientes con sospecha de glaucoma, humanos	56 % cambios en el índice de pulsatilidad y resistencia de la arteria oftálmica compatible con glaucoma
Dogan, et al., 2015	30 humanos, pacientes sanos	Menor tiempo de ruptura de la película lagrimal con fluoresceína, menor resultado de test de Schirmer y mayor frecuencia de tinción con fluoresceína de la córnea.
Güngör et al, 2015	34 humanos	Disminución en producción lagrimal, test de Schirmer y tiempo de ruptura de película lagrimal menor; y un score de rosa de Bengala mayor (positivo en presencia de células muertas o desvitalizadas); con peores resultados de estas pruebas en vitiligo centrofacial.
Pai, et al., 2015	75 humanos, 75 sanos	33,3 % hipopigmentación o atrofia del iris, 20 % pigmentación del ángulo de la cámara anterior, atrofia peripapilar, hipopigmentación difusa retiniana, fondo teselado

(conos, bastones y células ganglionares) y las células bipolares, respectivamente (37). Además, se han encontrado alteraciones en los potenciales evocados visuales y en la electrooculografía, correlacionadas con un compromiso cutáneo más extenso y prolongado del vitiligo (37).

**Síndrome de Vogt-Koyanagi-Harada.** Es una enfermedad autoinmunitaria que ataca el tejido con contenido de melanina, principalmente, el ocular. Se inicia con síntomas virales (fotofobia, cefalea y fiebre), seguidos por panuveítis aguda difusa simétrica, hiperemia, edema del disco óptico y desprendimiento retiniano seroso, y en la fase de convalecencia, se produce despigmentación del tegumento y la coroides. Las complicaciones incluyen cataratas (10-42 %), glaucoma (6-45 %), fibrosis subretiniana (8-40 %) y membranas neovasculares (9-14 %). Otros órganos que tienen melanina pueden afectarse, como el sistema nervioso central (pleocitosis, cefalea, meningoencefalitis), la piel (vitiligo, poliosis, alopecia) y el oído (pérdida auditiva coclear de alta frecuencia, vértigo y alteración del reflejo óculo-vestibular) (38-40).

Además, se ha encontrado una mayor asociación entre el vitiligo periocular y la enfermedad ocular, y una relación no clara con compromiso genital (28,41); igualmente, los hallazgos oculares son más frecuentes entre los pacientes de 30 a 60 años de edad con vitiligo (42).

En nuestro país no existen estudios al respecto. En población de raza similar en América, solo existe un estudio de 56 niños mexicanos, en el cual se encontró hipopigmentación retiniana en 8,9 % de los casos, principalmente en el polo posterior, y otras alteraciones que no se creen relacionadas con el vitiligo, como ametropía (19,6 %), reacción folicular conjuntival inespecífica (7,14 %), meibomitis (5,3 %) y conjuntivitis (3,5 %) (43).

## ASOCIACIÓN DE ENFERMEDAD AUDITIVA

La hipoacusia es una característica en condiciones como el piebaldismo y la enfermedad de

Vogt-Koyanagi-Harada, lo cual sugiere una asociación entre los melanocitos y la audición (44-45). Se cree que en el vitiligo, simultáneamente con la pérdida de los melanocitos epidérmicos, se pierden células del oído interno que contienen melanina, lo cual abole su función preventiva y lo predispone a ser afectado por factores ambientales dañinos y, finalmente, lleva a pérdida de la audición neurosensorial (46).

Tosti, *et al.* (44), Sharma, *et al.* (6), y Orecchia, *et al.* (47) reportaron hipoacusia principalmente neurosensorial en 8 a 18,89 % de los pacientes con vitiligo, con una diferencia estadísticamente significativa ( $p < 0,01$ ) con respecto a personas sanas; se excluyeron pacientes con otras enfermedades autoinmunitarias u concomitantes. No hubo diferencias según edad, sexo ni tratamiento previo para vitiligo, incluidos los psoralenos (6,44,47).

En otro estudio, los umbrales de audición tanto en la audiometría de tonos puros como en la de tonos de alta frecuencia (estos últimos percibidos en la estría vascularis) fueron mayores en los pacientes con vitiligo; también hubo un umbral más alto en los tonos

puros entre pacientes con vitiligo activo con respecto a los que presentaban enfermedad estable (48). Además, en los pacientes con vitiligo las amplitudes de alta frecuencia (4.000 y 8.000 Hz) eran significativamente más bajas durante emisiones otoacústicas evocadas por estímulos transitorios y había alteraciones en los potenciales de suma y en potenciales de acción por electrocoqueografía lo que sugiere alteraciones preganglionares (sugiriendo patología coclear) (48,49).

Se sugiere que la asociación entre el vitiligo y las enfermedades oculares y auditivas se debe a la agresión contra los melanocitos presentes en estos órganos sensitivos (pese a ser heterogéneos con respecto a los epidérmicos) por parte de los diferentes mecanismos propuestos en la fisiopatología del vitiligo, como: los causados por los linfocitos T, principalmente CD8+ y Th17, TNF- $\alpha$ , IFN- $\gamma$ , IL-17, y los anticuerpos contra antígenos del citoplasma y la membrana del melanocito. Esta actúa como moduladora de la transducción del estímulo auditivo en el oído interno además de participar en la protección del daño oxidativo celular ocular y vestibular, entre otros. Además, podrían

**TABLA 1.** Estudios con hallazgos oculares en vitiligo

AUTOR	NÚMERO DE PACIENTES CON VITÍLIGO/ POBLACIÓN	HALLAZGOS EN PACIENTES CON VITÍLIGO
Tosti, et al., 1987	50 humanos	16 % hipoacusia
Orecchia, et al., 1989	50 humanos	8 % pérdida auditiva de tonos altos (4.000 Hz)
Özüer, et al., 1998	50 humanos sanos	4 % pérdida auditiva de tonos altos (4.000 y 8.000 Hz)
Hong, et al., 2009	89 humanos	Umbrales de tonos más bajos a 1.000, 4.000, 6.000 y 8.000 Hz, aumento en los potenciales de suma y en la amplitud de los potenciales de acción por electrocoqueografía
Ruiz-Allec, et al., 2009	10 humanos con síndrome de Vogt-Koyanagi-Harada y síntomas vestibulares	Alteración de la aferencia vestibular y ocular, vértigo paroxístico benigno y alteración en la audiometría tonal
Aslan, et al., 2010	22 humanos	36,4 % pérdida de audición en tonos puros en la audiometría y disminución de los potenciales evocados transitorios otoacústicas a 4 kHz.
Akay, et al., 2010	890 humanos	37,7 % pérdida auditiva entre 4.000 y 8.000 Hz
Al-Mutairi y Al-Sebeih, 2011	197 humanos >40 años/ sanos	22 % hipoacusia

estar relacionadas vías inmunológicas afines, como la vía común de participación de Th17 en vitíligo, y en la disfunción lagrimal en el síndrome de ojo seco (25,35,50-53).

En conclusión, no hay suficientes estudios sobre la enfermedad ocular ni la auditiva en el vitíligo. Sin embargo, se ha encontrado una mayor frecuencia de uveítis y de alteraciones retinianas, y una relación con el glaucoma de ángulo abierto y la hipoacusia neurosensorial. Por esto, los pacientes con vitíligo deberían someterse a un examen oftalmológico, que incluya agudeza visual, tonometría y prueba de Schirmer, y a una valoración auditiva de rutina. Además, deben desarrollarse estudios sobre estos aspectos en la población colombiana, hasta el momento inexistentes, ya que los hallazgos parecen variar según la raza (22,23,53,54).

## REFERENCIAS

1. Tarlé RG, Nascimento LM, Mira MT, Castro CCS. Vitiligo—Part 1. *An Bras Dermatol*. 2014;89:461-70.
2. Mahdi P, Rouzbahani M, Amali A, Rezaii Khiabanlu S, Kamali M. Audiological manifestations in vitiligo patients. *Iran J Otorhinolaryngol*. 2012;24:35-40.
3. Sommer L. Generation of melanocytes from neural crest cells. *Pigment Cell Melanoma Res*. 2011;24:411-21.
4. Cichorek M, Wachulska M, Stasiewicz A, Tymiska A. Skin melanocytes: Biology and development. *Adv Dermatol Allergol*. 2013;1:30-41.
5. Hu D-N, McCormick SA, Seedor JA, Ritterband DC, Shah MK. Isolation, purification and cultivation of conjunctival melanocytes. *Exp Eye Res*. 2007;84:655-62.
6. Sharma L, Bhawan R, Jain R. Hypoacusis in vitiligo. *Indian J Dermatol Venereol Leprol*. 2004;70:162-4.
7. Roberts DS, Linthicum FH. Distribution of melanocytes in the human cochlea. *Otol Neurotol*. 2015;36:e99-100.
8. Barozzi S, Ginocchio D, Socci M, Alpini D, Cesarani A. Audiovestibular disorders as autoimmune reaction in patients with melanoma. *Med Hypotheses*. 2015;85:336-8.
9. Ezzedine K, Eleftheriadou V, Whittom M, van Geel N. Vitiligo. *Lancet*. 2015;386:74-84.
10. Essien KI, Harris JE. Animal models of vitiligo: Matching the model to the question. *Dermatol Sin*. 2014;32:240-7.
11. Taieb A, Alomar A, Böhm M, Dell'Anna ML, De Pasa A, Eleftheriadou V, et al. Guidelines for the management of vitiligo: the European Dermatology Forum consensus. *Br J Dermatol*. 2013;168:5-19.
12. Faria AR, Tarlé RG, Dellatorre G, Mira MT, de Castro CCS. Vitiligo—Part 2—classification, histopathology and treatment. *An Bras Dermatol*. 2014;89:784-90.
13. Bellei B, Pitisci A, Ottaviani M, Ludovici M, Cota C, Luzi F, et al. Vitiligo: A possible model of degenerative diseases. *PloS One*. 2013;8:e59782.
14. Laddha NC, Dwivedi M, Mansuri MS, Gani AR, Ansarullah M, Ramachandran AV, et al. Vitiligo: Interplay between oxidative stress and immune system. *Exp Dermatol*. 2013;22:245-50.
15. Cowan CL Jr, Halder RM, Grimes PE, Chakrabarti SG, Kenney JA Jr. Ocular disturbances in vitiligo. *J Am Acad Dermatol*. 1986;15:17-24.
16. Tsuruta D, Hamada T, Teramae H, Mito H, Ishii M. Inflammatory vitiligo in Vogt-Koyanagi-Harada disease. *J Am Acad Dermatol*. 2001;44:129-31.
17. Chan EW, Sanjay S, Chang BCM. Headache, red eyes, blurred vision and hearing loss. *Can Med Assoc J*. 2010;182:1205-9.
18. Arévalo JF, García R, Al-Dhibi H, Sánchez J, Suárez-Tata L. Update on sympathetic ophthalmia. *Middle East Afr J Ophthalmol*. 2012;19:13.
19. Lentz KJ, Burns RP, Loeffler K, Feeney-Burns L, Berkelhammer J, Hook RR. Uveitis caused by cytotoxic immune response to cutaneous malignant melanoma in swine: Destruction of uveal melanocytes during tumor regression. *Invest Ophthalmol Vis Sci*. 1983;24:1063-9.
20. Abdollahi A, Hallaji Z, Ghiasi M, Afzal AZ. Ocular findings in patients with vitiligo: A case-control study. *Tehran Univ Med J*. 2011;68:656.
21. Gopal KV, Rama Rao GR, Kumar YH, Appa Rao MV, Vasudev P, Srikant. Vitiligo: A part of a systemic autoimmune process. *Indian J Dermatol Venereol Leprol*. 2007;73:162-5.
22. Rogosi V, Boji L, Puizina-Ivi N, Vanjaka-Rogosi L, Titli M, Kovacevi D, et al. Vitiligo and glaucoma – an association or a coincidence? A pilot study. *Acta Dermatovenol Croat*. 2010;18:21-6.
23. Duplanci D, Rogosi V, Puizina-Ivi N, Rogosi LV, Luksi B, Kovaci V, et al. Prognostic value of ophthalmic artery color Doppler sonography for progression to glaucoma in vitiligo patients. *Acta Med Croatica*. 2013;67:47-52.
24. Serin D, Buttanri IB, Parlak AH, Boran C, Tirak E. Impression cytology of the ocular surface and tear function in patients with periocular vitiligo. *Eur J Ophthalmol*. 2012;22:734-8.
25. Güngör , Nurözler A, Akbay G, Ekio lu M. Tear functions in patients with vitiligo. *Int J Dermatol*. 2015;54:e466-8.
26. Dogan AS, Atacan D, Durmazlar SP, Acar M, Gurdal C. Evaluation of dry eye findings in patients with vitiligo. *Pak J Med Sci*. 2015;31:587-91.
27. Fournier GA, Albert DM, Wagoner MD. Choroidal halo nevus occurring in a patient with vitiligo. *Surv Ophthalmol*. 1984;28:671-2.
28. Pai SG. Ocular manifestations of vitiligo: Evaluation and study of any possible association. *Online J Health Allied Sci*. 2016;14:1-3.
29. Biswas G, Barbhuiya JN, Biswas MC, Nazarul Islam MD, Dutta S. Clinical pattern of ocular manifestations in vitiligo. *J Indian Med Assoc*. 2003;101:478-80.
30. Albert DM, Nordlund JJ, Lerner AB. Ocular Abnormalities Occurring with Vitiligo. *Ophthalmology*. 1979;86:1145-58.
31. Albert DM, Wagoner MD, Pruett RC, Nordlund JJ, Lerner AB. Vitiligo and disorders of the retinal pigment epithelium. *Br J Ophthalmol*. 1983;67:153-6.
32. Wagoner MD, Albert DM, Lerner AB, Kirkwood J, Forget BM, Nordlund JJ. New observations on vitiligo and ocular disease. *Am J Ophthalmol*. 1983;96:16-26.
33. Örnek N, Onaran Z, Koçak M, Örnek K. Retinal nerve fiber layer thickness in vitiligo patients. *J Res Med Sci*. 2013;18:405-7.
34. Tang M, Pawlyk BS, Kosaras B, Berson EL, Sidman RL. ERG abnormalities in relation to histopathologic findings in vitiligo mutant mice. *Exp Eye Res*. 1997;65:215-22.

35. Nir I, Ransom N, Smith SB. Ultrastructural features of retinal dystrophy in mutant vitiligo mice. *Exp Eye Res.* 1995;61:363-77.
36. Ayotunde A, Olakunle G. Ophthalmic assessment in black patients with vitiligo. *J Natl Med Assoc.* 2005;97:286-7.
37. Shoeibi N, Taheri A, Nikandish M, Omidtabrizi A, Khosravi N. Electrophysiologic evaluation of retinal function in patients with psoriasis and vitiligo. *Doc Ophthalmol.* 2014;128:131-6.
38. Sakata VM, da Silva FT, Hirata CE, de Carvalho JF, Yamamoto JH. Diagnosis and classification of Vogt-Koyanagi-Harada disease. *Diagn Criteria Autoimmune Dis.* 2014;13:550-5.
39. Greco A, Fusconi M, Gallo A, Turchetta R, Marinelli C, Macri GF, et al. Vogt-Koyanagi-Haradasyndrome. *Autoimmun Rev.* 2013;12:1033-8.
40. Ruiz-Allec LD, Peñaloza-López YR, Ocaña-Plante N del R, Valdivia-Muñoz MB, Martínez-Castro F. Vestibular findings in patients with Vogt-Koyanagi-Haradasyndrome. *Acta Otorrinolaringol.* 2009;60:305-10.
41. Bulbul Baskan E, Baykara M, Ercan I, Tunalı S, Yucel A. Vitiligo and ocular findings: A study on possible associations. *J Eur Acad Dermatol Venereol.* 2006;20:829-33.
42. Shankar DSK, Shashikala K, Madala R. Clinical patterns of vitiligo and its associated co morbidities: A prospective controlled cross-sectional study in South India. *Indian Dermatol Online J.* 2012;3:114-8.
43. Guadarrama-Bahena D, Arroyo-Yllanes ME, Magaña-García M, Madrigal-Pichardo BI. Prevalencia de alteraciones oftalmológicas en pacientes pediátricos con vitiligo. *Rev Mex Oftalmol.* 2003;77:6-9.
44. Tosti A, Bardazzi F, Tosti G, Monti L. Audiologic abnormalities in cases of vitiligo. *J Am Acad Dermatol.* 1987;17:230-3.
45. Özür MZ, Ahiner T, Aktan , anlı B, Bayramo lu . Auditory evoked potentials in vitiligo patients. *Scand Audiol.* 1998;27:255-8.
46. Al-Mutairi N, Al-Sebeih K. Late onset vitiligo and audiological abnormalities: Is there any association? *Indian J Dermatol Venereol Leprol.* 2011;77:571-6.
47. Orecchia G, Marelli MA, Fresa D, Robiolio L. Audiologic disturbances in vitiligo. *J Am Acad Dermatol.* 1989;21:1317-8.
48. Hong CK, Lee MH, Jeong KH, Cha CI, Yeo SG. Clinical analysis of hearing levels in vitiligo patients. *Eur J Dermatol.* 2009;19:50-6.
49. Aslan S, Serarslan G, Teksoz E, Daglı S. Audiological and transient evoked otoacoustic emission findings in patients with vitiligo. *Otolaryngol Head Neck Surg.* 2010;142:409-14.
50. Yamaguchi Y, Hearing VJ. Melanocytes and their diseases. *Cold Spring Harb Perspect Med.* 2014;4 a017046.
51. Huggins RH, Janusz CA, Schwartz RA. Vitiligo: A sign of systemic disease. *Indian J Dermatol Venereol Leprol.* 2006;72:68-71.
52. Yu H-S. Melanocyte destruction and repigmentation in vitiligo: A model for nerve cell damage and regrowth. *J Biomed Sci.* 2002;9:564-73.
53. Akay B, Bozkır M, Anadolu Y, Gullu S. Epidemiology of vitiligo, associated autoimmune diseases and audiological abnormalities: Ankara study of 80 patients in Turkey: Clinical, laboratory and genetic aspects of vitiligo. *J Eur Acad Dermatol Venereol.* 2010;24:1144-50.
54. Que SKT, Weston G, Suchecki J, Ricketts J. Pigmentary disorders of the eyes and skin. *Clin Dermatol.* 2015;33:147-58.

# La Genocosmética

La Genocosmética es una evolución de la cosmética que conocíamos hasta ahora, resultado de la apuesta por la I+D. La Genocosmética aplicada ha dado como fruto toda una nueva generación de productos cuya acción tiene lugar en el origen de las alteraciones de la piel causadas por el envejecimiento. Es decir, sus principios activos actúan en los genes de las células de nuestra piel, de ahí el nombre de Genocosmética. Atacan el problema de raíz, no solo donde se manifiesta sino fundamentalmente donde se origina. Esta es su principal diferencia respecto a la cosmética convencional. Para garantizar su eficacia, los principios activos tienen que alcanzar las células.

Para ello Sesderma los encapsula en burbujas lipídicas (liposomas) de tamaño nanométrico. Esto se consigue gracias a la nanotecnología. De esta manera logramos que penetren en la piel hasta sus células diana.



## ***Sabemos que la piel es impenetrable, ya que es la encargada de protegernos de las agresiones externas. Entonces... ¿Cómo se logra que los productos sean más eficaces?***

Así es, la piel es la primera línea de defensa y ayuda a que la gran mayoría de sustancias no consigan atravesarla y acceder al interior de nuestro cuerpo. Entre esas sustancias se encuentran las cremas y productos dermocosméticos. Los ingredientes de estos productos suelen tener tamaños moleculares altos, por lo que son incapaces de penetrar en las capas internas de la piel. Si queremos que actúen en profundidad, debemos lograr introducir los diferentes nutrientes que necesita la piel y para ello recurrimos a la Nanotecnología. Gracias al tamaño extraordinariamente pequeño de los liposomas, estas nanocápsulas son capaces de transportar ingredientes a través de diferentes estructuras como la piel y el pelo y conseguir tratamientos a una profundidad antes impensable.

## ***¿Con qué principios activos se trabaja?***

Actualmente **Sesderma** está trabajando con cronopéptidos, retinoides, factores de crecimiento, enzimas con acción reparadora del ADN (fotonucleasas, endonucleasas, oxoguanina), teprenona, aminoácidos... La lista seguirá creciendo

## ***¿La eficacia de la genocosmética tiene alguna base científica?***

Con el fin de demostrar la efectividad de estos productos basados en la Genocosmética se han llevado a cabo diferentes estudios a cargo del Instituto Bionos Biotech. Bionos Biotech es una spin-off del Instituto de Investigación Sanitaria del Hospital La Fe, de Valencia.

• Los estudios realizados con **Sesgen 32 Crema activadora celular** y **Sesgen 32 Serum activador celular** han demostrado que: El tratamiento con **Sesgen 32** incluye ingredientes que aumentan la expresión de la telomerasa hasta en un 35%, preservando así la longitud de los telómeros.

El tratamiento con **Sesgen 32**, además, incorpora activos que aumentan la expresión de los genes Clock y Per 1 hasta en un 15%. Estos genes son los que sintetizan las proteínas que mantienen sincronizado el ritmo circadiano celular.

• Los estudios realizados con **Factor G Renew Crema rejuvenecedora** y **Factor G Renew Serum rejuvenecedor** han demostrado un aumento estadísticamente significativo de la expresión de Colágeno 1 (+181%) y Elastina (+147%), por lo que podemos concluir que ambos tratamientos, estimulan la producción de Colágeno I y Elastina en la piel, mejorando la elasticidad y firmeza de la piel.

• Los estudios realizados con **Retiage** han demostrado que la combinación de activos de **Retiage** incrementa un 30% la actividad de los fibroblastos (fase proliferativa G2/M)2.

• Otra de las líneas basadas en la Genocosmética, **Repaskin**, ha demostrado que los ingredientes que incorpora reparan\* hasta el 50% del fotodaño en el ADN gracias a la reducción de dímeros de timina hasta en un 50% (mecanismo molecular de reparación a través de vías p53, p21 y cFOS).

\***Sesderma data on file**: Estudio de la capacidad de reparación del ADN dañado tras exposición a radiación UV e inducción de la reparación tras aplicación de **Repaskin**.

## ***¿Estos productos son aptos para todas las personas?***

Esta nueva generación de productos es segura. En cualquier caso, a la hora de elegir un producto es importante pedir consejo al dermatólogo, pues éstos conocen perfectamente si alguno de los principios activos puede ser desaconsejable para nosotros.



# Actualización y perspectiva integrada de la pediculosis

*Update and integrated perspective of pediculosis*

**David López<sup>1</sup>, Ángela Patricia Medina<sup>1</sup>, Sara Lucía Mosquera<sup>1</sup>, Luis Reinel Vásquez<sup>2</sup>**

1. Estudiante, Programa de Medicina, Facultad de Ciencias de la Salud, Universidad del Cauca, Popayán, Colombia
2. Docente, magíster en Microbiología con énfasis en Parasitología, especialista en Entomología y en Epidemiología; director, Centro de Estudios en Microbiología y Parasitología (CEMPA), Departamento de Medicina Interna, Facultad de Ciencias de la Salud, Universidad del Cauca, Popayán, Colombia

## RESUMEN

La pediculosis es la infestación de la piel y el cuero cabelludo más frecuente en humanos. Esta dermatosis es causada por el ectoparásito *Pediculus capitis*, conocido popularmente como “piojo” y, en la mayoría de los casos, se transmite por contacto directo con una persona infestada.

Esta enfermedad muestra una amplia distribución mundial y, aunque nadie está exento de contraerla, afecta particularmente a la población infantil, traducándose en ausentismo, bajo rendimiento escolar y problemas desde el perfil psicosocial del paciente.

Si bien la pediculosis no parece tener mayor importancia clínica, puede ocasionar complicaciones graves; por la falta de conocimiento entre la población y las dificultades en su control, debería considerarse un problema de salud pública en Colombia.

Se describen los hallazgos más recientes de la biología molecular de los piojos, su ciclo de vida, las manifestaciones clínicas, la técnica idónea para su identificación, las opciones terapéuticas disponibles y la resistencia a las mismas.

**PALABRAS CLAVE:** pediculosis, piojos, *Pediculus capitis*, infestación, molecular, Colombia.

## SUMMARY

Pediculosis is the most common cutaneous and scalp infestation in human beings. This skin disease is caused by *Pediculus capitis*, an ectoparasite colloquially known as “louse”, transmitted in the majority of cases through direct contact with an infested person.

Pediculosis has a worldwide distribution, it affects particularly the infant population and causes absenteeism from school, low academic performance and difficulties in psychosocial profile of patients.

Even though pediculosis does not have major clinical importance, it may cause serious complications due to lack of knowledge among the population and difficulties in its control strategies, this disease should be taken into account as a public health problem and concern in Colombia.

### Correspondencia:

David López

### Email:

davlv1347@gmail.com

Recibido: 17 de abril de 2016

Aceptado: 4 de septiembre de 2016

No se reportan conflictos de interés.

We describe the most recent findings in molecular biology of louse, life cycle, clinical manifestations, proper techniques for identification, available therapeutic options and parasitic resistance.

**KEYWORDS:** Pediculosis, louse, *Pediculus capitis*, infestation, molecular, Colombia.

## INTRODUCCIÓN

La pediculosis es una enfermedad parasitaria que afecta la piel y el cuero cabelludo, y presenta una distribución mundial, especialmente en la población infantil (1). El agente causante de esta enfermedad es *Pediculus capitis*, comúnmente conocido como “piojo”, un insecto hematófago del suborden Anoplura que se ha adaptado muy bien a los seres humanos, dado que dicho huésped cuenta con las características necesarias de temperatura y humedad para cumplir su ciclo de vida (2,3). La pediculosis es la infestación parasitaria (ectoparasitosis) humana más frecuente, cuyo insecto puede ubicarse en el cuero cabelludo, el cuerpo o la zona cubierta por el vello púbico (4,5).

La pediculosis tiene repercusiones desde el punto de vista escolar, laboral, psicológico, económico y social, por el estigma que generan ciertas creencias de la población en torno a que la infestación por piojos se asocia con deficientes condiciones higiénicas (3,6). En la persona afectada por piojos, tal situación genera angustia, aislamiento y ausentismo escolar o laboral, lo cual dificulta el manejo de esta enfermedad (7,8). Aunque la pediculosis no parece tener mayor importancia clínica, puede ocasionar complicaciones por infecciones secundarias asociadas con la picadura del insecto y el rascado, hasta considerarse un problema de salud pública por algunos autores (3,9).

## HISTORIA

La pediculosis ha estado íntimamente relacionada con el ser humano y con sus diferentes culturas desde el inicio de la historia. El hallazgo más antiguo de piojos data de los años 6900 a 6300 a. C., en el cabello de momias egipcias y huevos sobre peines de la época; esto explica la costumbre de los sacerdotes del antiguo Egipto de afeitarse cada tres días todo el cuerpo para mantenerse libre de los insectos (10). Los piojos también se han encontrado en diversas clases sociales, como al norte de Siberia, donde las mujeres jóvenes

arrojaban sus piojos a los hombres como símbolo de afecto. En la Suiza medieval, para elegir al jefe municipal, se reunían los candidatos alrededor de una mesa con piojos, extendían sus barbas y el poseedor de la barba que los piojos escogieran infestar era elegido para el cargo administrativo. En los siglos XV y XVI, los nobles europeos se afeitaban la cabeza y usaban pelucas ostentosas para evitar estos insectos (10). En Suramérica, se han encontrado piojos en la cabeza de momias de un príncipe inca y sus conciudadanos, de más de 500 años de antigüedad, lo cual demuestra que en el continente americano la pediculosis existía desde antes de la Conquista (11). Por otra parte, los aztecas ofrecían sus piojos en vasijas de oro al dios Moctezuma, como símbolo de respeto (10).

## EPIDEMIOLOGÍA

En muchos países se han llevado a cabo estudios para conocer las dinámicas de la pediculosis, como en Angola, donde se reportó una prevalencia de 42,1% entre estudiantes de escuela primaria con mayor proporción de niñas que de niños. Los docentes reconocieron la biología y las manifestaciones clínicas de la pediculosis, pero no tenían una adecuada información sobre su tratamiento. Se recomendó fomentar, desde las mismas instituciones, actividades de prevención, un tratamiento adecuado y la eliminación de estigmas en la población (16).

En Perú, la prevalencia en la población general fue de 9,1% y, de 19,9%, entre niños menores de 15 años de edad (17). A modo de comparación, en México un estudio mostró que, entre menores de 7 a 12 años de edad, la prevalencia de la pediculosis fue de 13,6%. La probabilidad de infestación fue ocho veces menor que en los niños que frecuentemente lavaban su cabello (18). En Brasil, se ha informado que las niñas presentan una tasa de infestación más alta que en los anteriores estudios (80,2%) (19).

En Colombia, se desconocen los índices de pediculosis infantil a nivel departamental. No obstante, en un

estudio en Bogotá se informó una prevalencia de 21,9% en menores de 48 a 59 meses de edad (3). En una institución infantil de educación especializada en Medellín, se encontró una prevalencia de 9% de pediculosis, en un total de 133 niños con retardo mental; la enfermedad ocupó el segundo lugar en frecuencia después de la tiña pedis y compartió lugar con la pitiriasis versicolor y la candidiasis (20).

Hasta el 2015, en Popayán se habían llevado a cabo dos estudios que determinaron la frecuencia de pediculosis. El primero, en 2001, informó una tasa de prevalencia de la enfermedad en escolares de la zona urbana de 39% (21); el segundo fue llevado a cabo en 2006, en hogares infantiles del Instituto Colombiano de Bienestar Familiar, ICBF, y reportó una prevalencia de 54,2% de pediculosis en niños entre 3 y 4 años de edad, la mayor prevalencia registrada para Colombia en menores de edad (22).

## FACTORES DE RIESGO Y MEDIDAS DE PREVENCIÓN

Los factores de riesgo pueden dividirse según el nivel económico y el sociodemográfico (23). En el primer grupo se encontró que las tasas más elevadas de infestación por piojos en el mundo guardan relación directa con el grado de empleo de los padres o responsables del menor y con el nivel de ingresos en el hogar. Varios estudios indican que las condiciones caseras, como el material del piso (de madera), y las deficiencias en el suministro de servicios públicos, se relacionan con la prevalencia de pediculosis (1,24). La probabilidad de infestación se eleva diez veces, en comparación con las familias de mayor ingreso económico. Un nivel socioeconómico bajo refleja la imposibilidad de adquirir servicios públicos, comodidades en el hogar y un tratamiento adecuado (18).

Entre los factores sociodemográficos de riesgo, el principal es tener contacto cercano con una persona infestada; también es muy frecuente que los niños afectados por la enfermedad compartan objetos de uso personal con sus semejantes, vivan en hacinamiento y tengan animales domésticos (perro, gato) (19,25). La longitud del cabello mayor de 11,5 cm se asocia significativamente con la enfermedad (17,18). Igualmente, bañarse la cabeza menos de tres veces por semana eleva el riesgo de contraer la infestación (3).

La educación en la escuela es fundamental para el manejo de la pediculosis. En las instituciones donde los maestros informan sobre la prevención y el control,

FIGURA 1. Ciclo de vida de *Pediculus capitis*



FUENTE. tomado y adaptado de CDC(34).

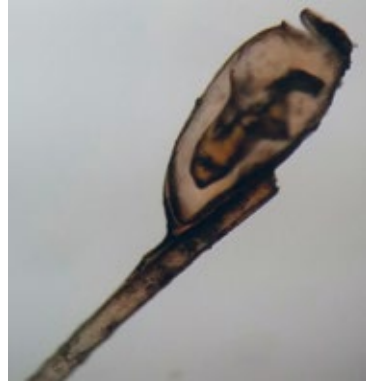la prevalencia es menor en comparación con aquellas donde no se divulga la información (19). Después de los niños, los ancianos son los más afectados por la pediculosis, por lo que es necesario que el personal de salud informe a las familias que cualquier integrante del hogar puede adquirir la enfermedad, no necesariamente por el estatus socioeconómico. Sin embargo, las condiciones físicas de la vivienda y el entorno inmediato juegan un rol importante en su prevención (26).

## BIOLOGÍA MOLECULAR DE *PEDICULUS CAPITIS*

Los humanos pueden estar infestados por tres tipos de piojos: los de la cabeza, *Pediculus humanus capitis*; los del cuerpo, *Pediculus humanus corporis*, y los del pubis, *Phthirus pubis* (27,28).

Algunos autores han estudiado los piojos desde la morfología y la biología molecular. A principios del siglo XX, se observó que el color de los piojos variaba de acuerdo con la región geográfica y el color de la piel de su huésped; así, en África occidental se describen piojos de la cabeza o del cuerpo de color negruzco, mientras que en Europa se describen de color gris claro (29).

Tras el auge de la biología molecular en las últimas décadas, las distintas poblaciones de *P. capitis* han sido objeto de estudios del gen del ARN ribosómico 18. Se encontró que los piojos de la cabeza y del cuerpo no son filogenéticamente diferentes y se describieron dos grupos filogenéticos: los piojos de África subsahariana y los otros piojos que se distribuyen en otras



**FIGURA 2.** Huevo de *Pediculus capitis* adherido al cabello de su huésped. En el interior se observa el embrión de un piojo y, arriba, el opérculo.



**FIGURA 3.** Ninfa, hembra y macho adultos de *Pediculus capitis*, respectivamente. Se observa la estructura en “V” de la hembra.

partes del mundo (29). En otro estudio genético se clasificaron los piojos en tres clados mitocondriales que presentan diferente distribución geográfica: el clado A comprende tanto los piojos de la cabeza como los del cuerpo; el clado B se encuentra en América, Europa y Australia, y el clado C se encontró por primera vez en Nepal, Etiopía y Senegal. Otra clasificación los agrupa en piojos no africanos (A1) y piojos africanos (A2) (29).

## CICLO DE VIDA Y MORFOLOGÍA

Los piojos han evolucionado junto a sus huéspedes humanos, y desarrollaron un ciclo vital y cambios anatómicos de acuerdo con la zona del cuerpo que parasitan. *Pediculus capitis* ingiere sangre humana entre 5 y 6 veces al día, no viven fuera del cuerpo humano más de dos días (27) y, gracias al contacto con el cuero cabelludo, puede alojarse en la ropa (9). Cuando se alimenta, favorece el ingreso de proteínas biológicamente activas, como anticoagulantes y anestésicos, que pueden provocar reacciones alérgicas y prurito tres a cuatro semanas después de la picadura (30). Cabe resaltar que los piojos carecen de alas y no pueden saltar (29).

Los piojos tienen un ciclo de vida de dos a cuatro semanas, que comprende tres estadios: huevo, ninfa y adulto (figura 1) (31-33). La hembra adulta, durante su ciclo de vida de 30 días, puede depositar alrededor de 250 huevos o liendres, ochopor día; en su parte posterior posee una estructura invaginada que usa para adherir los huevos mientras trepa por el cabello y los dispone en su base, a unos 6 mm del cuero cabelludo. Cada liendre tiene un tamaño aproximado de 0,3 por

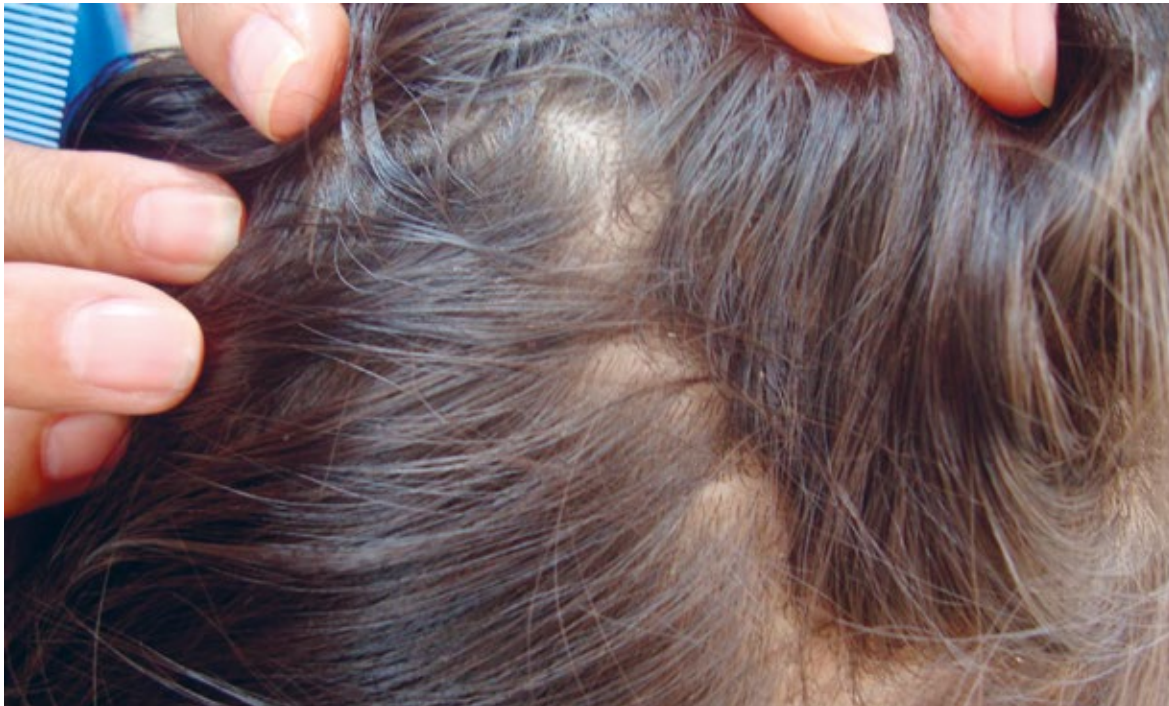0,8 mm, y se adhieren al pelo por medio de una sustancia pegajosa secretada por la hembra adulta; la liendre presenta forma ovalada y color nácar (figura 2). El embrión del piojo respira a través de un opérculo dispuesto en el polo superior de la liendre, donde permanecen de 5 a 10 días y originan la ninfa, la cual muda tres veces antes de convertirse en adulto. Este proceso toma de 7 a 10 días (31,32).

La ninfa, morfológicamente, es muy parecida al insecto adulto, aunque tiene menor tamaño y se parece a la cabeza de un alfiler (figura 3) (31,32). Cada piojo adulto mide entre 2 y 4 mm, cuenta con seis patas con garras y es de color gris-blancuecino (31). Las hembras son más grandes que los machos; estos últimos presentan bandas café oscuras en el dorso y mueren después de la copulación (figura 3) (31). Los adultos se pueden mover a una velocidad de 23 cm por minuto, se alimentan como máximo cada 36 horas y tienen predilección por las áreas húmedas y oscuras. La transmisión directa se hace por contacto de cabeza con cabeza (2,15) y, en menor proporción, mediante contacto indirecto con ropa compartida, toallas, peines, sombreros u otros elementos posiblemente contaminados(15,32).

## MANIFESTACIONES CLÍNICAS

La pediculosis suele presentarse de forma asintomática en la mayoría de los casos, especialmente si es una primoinfección (35). Menos del 50% de las infestaciones por *P. capitis* se presentan con prurito, por lo cual no se considera un indicador de la presencia del insecto (33). Sin embargo, el prurito es el síntoma más común y se debe a





**FIGURA 4.** Técnica visual para la inspección de piojos de la cabeza.

una reacción alérgica por lapicadura o el excremento del insecto (35,36); causa molestia e incomodidad que en los niños suele afectar el rendimiento escolar al perturbar la concentración. El prurito estimula la presentación de infecciones secundarias en el cuero cabelludo por causa del rascado, despigmentación y adelgazamiento del mismo (36,37). Puede presentarse también irritabilidad, somnolencia, alteraciones del sueño y estrés (35).

La infestación por piojos en condiciones extremas de pobreza y abandono puede ocasionar cuadros clínicos graves, como elefantiasis del oído externo (38), complicaciones renales y reumáticas (35), y linfadenopatías en la región retroauricular y la nuca (37). Las infecciones asociadas a *P. capitis* le han otorgado el título de vector de otros agentes infecciosos, como: *Rickettsia prowazekii*, responsable del tifo epidémico (39,40); *Bartonella quintana*, causante de la fiebre de las trincheras (30,41), bacteriemia crónica, endocarditis, linfadenopatía crónica y angiomatosis bacilar (42); y *Borrelia recurrentis*, promotora de la fiebre recurrente epidémica (30,43). En 2012, en un estudio se identificó *Acinetobacter baumannii* en la cavidad oral de *P. capitis*, bacteria Gram negativa asociada con infecciones respiratorias, urinarias y septicemia (44,45). De igual manera, la infestación por piojos puede complicarse por otros agentes infecciosos, como los reportados en un estudio realizado en Iraq, en el cual se identificaron *Staphylococcus aureus*, *S.*

*epidermidis* y *Pseudomonas aeruginosa* en un grupo de pacientes infestados, cuya frecuencia fue 81,18%, 4,54% y 4,54%, respectivamente (46).

## DIAGNÓSTICO

El método óptimo para el diagnóstico de la pediculosis es la inspección visual del cuero cabelludo y del cabello (figura 4), preferiblemente húmedo porque retrasa el desplazamiento de los insectos (2,47). Además, se recomienda que la búsqueda de liendres se lleve a cabo en las regiones temporal, retroauricular y occipital, dado que estos insectos frecuentan áreas que reciben poca luz (figura 2)(2). El tiempo requerido para el examen es de 13 minutos por cabeza (16).

Para confirmar la infestación se recomienda peinar y usar como herramienta el peine microacanalado contra liendres. La presencia de liendres adheridas firmemente a  $\frac{1}{4}$  de pulgada de la base del cabello puede indicar, mas no confirmar, que haya una infestación; si se ubican a más de  $\frac{1}{4}$  de pulgada sugieren que la persona estuvo infestada y, por lo tanto, no es necesario iniciar tratamiento, pues estas liendres no son viables (47). Cabe resaltar que las liendres a menudo se confunden con otras partículas en el cabello, como caspa, gotas secas de spray para el cabello o polvo (47).



## TRATAMIENTO

Debido a la molesta sintomatología, se recomienda el uso de antihistamínicos y de antibióticos, si la persona lo requiere (48). Para erradicar el piojo, los métodos utilizados pueden ser mecánicos o químicos. La técnica mecánica se debe elegir para una infestación que esté comenzando y que sea inocua y económica, pero requiere dedicación y tiempo para su realización, lo que puede ser un inconveniente en la población infantil y para quienes estén a cargo (49). Para complementar la extracción mecánica, se debe cepillar la cabeza desde la raíz hasta la parte distal, por lo menos, tres veces al día durante una semana. Además, se recomienda lavar los elementos contaminados con el fin de evitar una reinfestación (48,50).

El método químico es la primera línea terapéutica (51), pero se deben excluir los menores de seis meses, las mujeres embarazadas o en periodo de lactancia y

las personas con hipersensibilidad a los componentes del producto (50). Pueden emplearse medicamentos orales o tópicos (tabla 1), como ivermectina(8), permetrina, lindano(48,49) y malatión(48).

## RESISTENCIA A LOS PEDICULICIDAS

Los piojos, como cualquier forma de vida que evoluciona, desarrollan sofisticados mecanismos de resistencia contra los pediculicidas, los cuales heredan a las nuevas generaciones de insectos. Dicho fenómeno se agudiza por la falta de un manejo eficiente de estos medicamentos, razón por la cual en muchos países se están realizando estudios que confirman la creciente resistencia de *P. capitis* (55,56). Uno de los mecanismos de resistencia más llamativos se

**TABLA 1.** Antipediculicidas de amplio uso (48,51-54)

PRESENTACIONES Y PROPIEDADES	CAUSAS DE FALLA TERAPÉUTICA	PRECAUCIONES Y CONTRAINDICACIONES
<b>Dimeticona en gel al 100%</b> Eficacia y seguridad del 100 % Efecto ovicida entre 70 y 92 % Potencial bajo de toxicidad Ausencia de efectos secundarios en la población infantil	No registradas a la fecha	Contraindicado por hipersensibilidad a los componentes
<b>Lindano al 1%</b> Carece de actividad ovicida. Neurotoxicidad en menores de edad	Alto costo de los productos. Reinfestación Diagnósticos erróneos Actividad ovicida incompleta Insuficiente dosis, tiempo de aplicación, frecuencia o cantidad del producto aplicado Prurito psicógeno Resistencia adquirida a los productos	No exceder la dosis señalada. No aplicar sobre piel lesionada o infectada. No aplicar cuando haya reacción cutánea o alergia por contacto. Evitar contacto con mucosas, inhalación e ingestión. Evitar durante embarazo y lactancia. Usar bajo prescripción médica en menores de un año. Contraindicado por hipersensibilidad a los componentes.
<b>Ivermectina en champú al 0,1%</b> Eficacia y seguridad Tasa de curación con una sola dosis de 87,8 %, con la segunda aplicación la curación se eleva a 94,3 % sin incrementar los efectos secundarios. Efectos secundarios poco frecuentes, incluyen eritema y ardor en la piel y ojos.		
<b>Permetrina en champú al 1%</b> Se ha descrito resistencia.		
<b>Malatión tópico al 0,5%</b> Eficiente pediculicida con actividad ovicida. Es absorbido por medio de la queratina y protege contra una futura reinfestación.		

## "Los piojos, como cualquier forma de vida que evoluciona, desarrollan sofisticados mecanismos de resistencia contra los pediculicidas, los cuales heredan a las nuevas generaciones de insectos".

presenta en la variación de la región terminal de la subunidad  $\alpha$  de los canales de sodio dependientes de voltaje (KDR), por el uso repetitivo de pediculicidas. Los alelos del gen *KDR* pueden llevar a insensibilidad del sistema nervioso del insecto a compuestos presentes en el difeniletano (como el DDT), piretrinas y piretroides (57,58). Bialek, *et al.*, usaron la reacción en cadena de la polimerasa (PCR) para identificar la subunidad  $\alpha$  y los alelos del gen *KDR* que favorecen la resistencia y se encontraron en el 90% de los piojos estudiados (59).

A pesar del panorama desalentador, en varios estudios publicados se sugiere que el tratamiento con dimeticona al 100% es potencialmente seguro y no tóxico, pero falta que sea evaluado en poblaciones pediátricas grandes. En agosto de 2015, Ihde, *et al.*, informaron que, en una población infantil entre 3 y 11 años de edad en los Estados Unidos, la dimeticona fue segura y altamente efectiva. Por esta razón, la dimeticona al 100% se debería considerar y usar como primera línea terapéutica para combatir la pediculosis (tabla 1) (54).

Como se expuso, *P. capitis* ha puesto en marcha mecanismos de resistencia cuyo desarrollo se facilita por el uso de insecticidas que ya no resultan tan efectivos, por su incorrecta aplicación o por el uso de sustancias cuya eficacia no ha sido comprobada clínicamente (60). El empleo inadecuado del tratamiento se debe a varios factores, como errores en la transmisión del mensaje a la población por parte del personal de salud o que la misma esté errada y el alto costo de ciertos tratamientos, entre otros (27).

## CONCLUSIONES

Ninguna persona está exenta de adquirir piojos; la pediculosis no distingue situación geográfica, etnia, edad

o estrato socioeconómico. Existen factores de riesgo que predisponen a que el individuo padezca la enfermedad; por lo tanto, cuando se sospeche, es importante una adecuada inspección visual para establecer un diagnóstico temprano, y tratar y evitar las reinfestaciones, así como las infecciones bacterianas asociadas.

Los piojos se han desplazado y evolucionado de la mano con los seres humanos, se distribuyen ampliamente por el mundo. Recalcamos la importancia de emprender estudios de la biología molecular de *P. capitis* en el territorio nacional, ya que pueden existir variaciones entre las poblaciones de piojos en las distintas regiones de Colombia que favorezcan la resistencia a pediculicidas, dificultando su control y erradicación.

La ausencia de notificaciones por parte de los padres, maestros y tutores a cargo del menor, es uno de los principales inconvenientes para el control de la pediculosis. Se trata de un problema que requiere mayor atención, dado que puede afectar los procesos de aprendizaje y el bienestar general de la población infantil y sus familiares. Es necesario realizar campañas de educación para la población en torno a esta enfermedad, dando a conocer medidas de control y prevención eficaces, para disminuir las tasas de prevalencia.

## REFERENCIAS

1. Rassami W, Soonwera M. Epidemiology of *pediculosis capitis* among schoolchildren in the eastern area of Bangkok, Thailand. *Asian Pac J Trop Biomed*. 2012;2:901-4.
2. Feldmeier H. *Pediculosis capitis*: New insights into epidemiology, diagnosis and treatment. *Eur J Clin Microbiol Infect Dis*. 2012;31:2105-10.
3. Ríos SM, Fernández JA, Rivas F, Sáenz ML, Moncada LI. Prevalencia y factores asociados a la pediculosis niños de un jardín infantil de Bogotá. *Biomédica*. 2008;28:245-51.
4. Doroodgar A, Sadr F, Paksa A, Mahbobe S, Doroodgar M, Sayyah M, *et al.* The prevalence of *pediculosis capitis* and

- relevant factors in primary school students of Kashan, Central Iran. *Asian Pac J Trop Dis*. 2014;4:500-4.
5. Çetinkaya Ü, Hamamcı B, Delice S, Ercal B, Gücüyetmez S, Yazar S, *et al*. The prevalence of *Pediculus humanus capitis* in two primary schools of Hacilar, Kayseri. *Turkiye Parazitol Derg*. 2011;35:151-3.
  6. AlBashtawy M, Hasna F. *Pediculosis capitis* among primary-school children in Mafrq Governorate, Jordan. *East Mediterr Health J*. 2012;18:43-8.
  7. Omid A, Khodaveisi M, Moghimbeigi A, Mohammadi N, Amini R. *Pediculosis capitis* and relevant factors in secondary school students of Hamadan, West of Iran. *J Res Health Sci*. 2013;13:176-80.
  8. Pariser DM, Meinking TL, Bell M, Ryan WG. Topical 0.5% ivermectin lotion for treatment of head lice. *N Engl J Med*. 2012;367:1687-93.
  9. Madke B, Khopkar U. *Pediculosis capitis*: An update. *Indian J Dermatol Venereol Leprol*. 2012;78:429-38.
  10. Villalobos C, Ranalleta M, Sarandón R, González A. La pediculosis de ayer y de hoy. Un estudio epidemiológico sobre la infestación de *Pediculus capitis* en niños de La Plata, Buenos Aires, Argentina. *Entomol Vect*. 2003;10:567-77.
  11. Dutra JM, Alves AD, Pessanha T, Rachid R, Souza W, Linardi PM, *et al*. Prehistorical *Pediculus humanus capitis* infestation: Quantitative data and low vacuum scanning microscopy. *Rev Inst Med Trop Sao Paulo*. 2014;56:115-9.
  12. Buczek A, Markowska-Gosik D, Widomska D, Kawa IM. *Pediculosis capitis* among schoolchildren in urban and rural areas of eastern Poland. *Eur JEpidemiol*. 2004;19:491-5.
  13. Chosidow O, Giraudeau B, Cottrell J, Izri A, Hofmann R, Mann SG, *et al*. Oral ivermectin versus malathion lotion for difficult-to-treat head lice. *N Engl J Med*. 2010;362:896-905.
  14. Falagas ME, Matthaiou DK, Rafailidis PI, Panos G, Pappas G. Worldwide prevalence of head lice. *Emerg Infect Dis*. 2008;14:1493-4.
  15. Gholamnia Shirvani Z, Amin Shokravi F, Ardestani MS. Evaluation of a health education program for head lice infestation in female primary school students in Chabahar City, Iran. *Arch Iran Med*. 2013;16:42-5.
  16. Magalhães P, Figueiredo EV, Capingana DP. Head lice among primary school children in Viana, Angola: Prevalence and relevant teacher's knowledge. *Human Parasitic Diseases*. 2011;3:11-8.
  17. Lesshaft H, Baier A, Guerra H, Terashima A, Feldmeier H. Prevalence and risk factors associated with *pediculosis capitis* in an impoverished urban community in Lima, Peru. *J Glob Infect Dis*. 2013;5:138-43.
  18. Manrique-Saide P, Pavia-Ruz N, Rodríguez-Buenfil JC, Herrera R, Gomez-Ruiz P, Pilger D. Prevalence of *pediculosis capitis* in children from a rural school in Yucatan, Mexico. *Rev Inst Med Trop Sao Paulo*. 2011;53:325-7.
  19. Rocha EF, Sakamoto FT, da Silva MH, Gatti AV. Investigaçao da intensidade de parasitismo, prevalência e ação educativa para controle de pediculose. *Perspectivas Médicas*. 2012;23:5-10.
  20. Escobar ML, Ortega MC, Vargas ME, Muñoz V. Tiña pedis y otras entidades dermatológicas en un grupo de niños con retraso mental. *IATREIA*. 1991;4:11-3.
  21. González C, Hernández J, Fernández J, Chaves J, Orozco V, Vásquez L. Frecuencia de pediculosis en los escolares de la comuna 8 de la ciudad de Popayán. *Infectio*. 2001;5:1-2.
  22. Hurtado L, Martínez I, Solarte C, Vásquez L. Prevalencia de pediculosis en niños de hogares comunitarios del ICBF de la comuna 7 de la ciudad de Popayán. *Biomédica*. 2006;27:152.
  23. Abd El Raheem T, El Sherbiny N, Elgameel A, El-Sayed G, Moustafa N, Shahen S. Epidemiological comparative study of *pediculosis capitis* among primary school children in Fayoum and Minofiya Governorates, Egypt. *J Community Health*. 2015;40:222-6.
  24. Dehghanzadeh R, Asghari-Jafarabadi M, Salimian S, Asl Hashemi A, Khayatzadeh S. Impact of family ownerships, individual hygiene, and residential environments on the prevalence of *pediculosis capitis* among schoolchildren in urban and rural areas of northwest of Iran. *Parasitol Res*. 2015;114:1-9.
  25. Aktürk AP, Özkan Ö, Gökdemir M, Tecimer RS, Bilen N. The prevalence of *pediculosis capitis* and factors related to the treatment success in primary school children and their family members in Kocaeli. *TAF Prev Med Bull*. 2012;11:181-90.
  26. Nunes SC, Moroni RB, Mendes J, Justiniano SC, Moroni FT. Head lice in hair samples from youths, adults and the elderly in Manaus, Amazonas State, Brazil. *Rev Inst Med Trop Sao Paulo*. 2015;57:239-44.
  27. Bonilla DL, Durden LA, Eremeeva ME, Dasch GA. The biology and taxonomy of head and body lice--implications for louse-borne disease prevention. *PLoS Pathogens*. 2013;9:e1003724.
  28. Flinders DC, De Schweinitz P. Pediculosis and scabies. *Am Fam Physician*. 2004;69:341-8.
  29. Veracx A, Boutellis A, Merhej V, Diatta G, Raoult D. Evidence for an African cluster of human head and body lice with variable colors and interbreeding of lice between continents. *PLoS One*. 2012;7:e37804.
  30. Boutellis A, Abi-Rached L, Raoult D. The origin and distribution of human lice in the world. *Infection, genetics and evolution*. *Infect Genet Evol*. 2014;23:209-17.
  31. Leung AK, Fong JH, Pinto-Rojas A. *Pediculosis capitis*. *J Pediatr Health Care*. 2005;19:369-73.
  32. Botero D, Restrepo M. Pediculosis (piojos). En: *Parasitosis humanas*. 5ª edición. Medellín: Corporación para Investigaciones Biológicas; 2012. p. 596-600.
  33. Canyon DV, Speare R, Muller R. Spatial and kinetic factors for the transfer of head lice (*Pediculus capitis*) between hairs. *J Invest Dermatol*. 2002;119:629-31.
  34. Global Health - Division of Parasitic Diseases. *Pediculus capitis*. Life cycle. Atlanta: Centers for Disease Control and Prevention; 2013. Febrero 27 de 2017. Fecha de consulta: ¿? Disponible en: <http://www.cdc.gov/parasites/lice/head/biology.html>
  35. Cazorla D, Ruiz A, Acosta M. Estudio clínico-epidemiológico sobre *pediculosis capitis* en escolares de Coro, estado Falcón, Venezuela. *Investigación Clínica*. 2007;48:445-57.
  36. Danés I, Enrique R. Eficacia de los pediculicidas en la *pediculosis capitis*. *Medicina Clínica*. 2005;124:512-4.
  37. Doroodgar A, Sadr F, Doroodgar M, Doroodgar M, Sayyah M. Examining the prevalence rate of *Pediculus capitis* infestation according to sex and social factors in primary school children. *Asian Pac J Trop Dis*. 2014;4:25-9. doi:10.1016/S2222-1808(14)60308-X.
  38. Carlson JA, Mazza J, Kircher K, Tran TA. Otophyma: A case report and review of the literature of lymphedema (elephantiasis) of the ear. *Am J Dermatopathol*. 2008;30:67-72.

39. Robinson D, Leo N, Prociw P, Barker SC. Potential role of head lice, *Pediculus humanus capitis*, as vectors of *Rickettsia prowazekii*. Parasitol Res. 2003;90:209-11.
40. Brooks G, Carroll K, Butel J, Morse S, Mietzner T. Rickettsia y Ehrlichia. In: Microbiología médica. 25th. ed. México, D.F.: McGraw-Hill Companies, Inc; 2010. p. 322.
41. Sasaki T, Poudel SK, Isawa H, Hayashi T, Seki N, Tomita T, et al. First molecular evidence of *Bartonella quintana* in *Pediculus humanus capitis* (Phthiraptera: Pediculidae), collected from Nepalese children. J Med Entomol. 2006;43:110-2.
42. Cutler S, Abdissa A, Adamu H, Tolosa T, Gashaw A. *Bartonella quintana* in Ethiopian lice. Comp Immunol Microbiol Infect Dis. 2012;35:17-21.
43. Feldmeier H, Heukelbach J. Epidermal parasitic skin diseases: A neglected category of poverty-associated plagues. Bull World Health Organ. 2009;87:152-9.
44. Bouvresse S, Socolovshi C, Berdjane Z, Durand R, Izri A, Raoult D, et al. No evidence of *Bartonella quintana* but detection of *Acinetobacter baumannii* in head lice from elementary schoolchildren in Paris. Comp Immunol Microbiol Infect Dis. 2011;34:475-7.
45. Murray P, Rosenthal K, Pfaller M. Pseudomonas y bacterias relacionadas. En: Microbiología Médica. 7th. ed. Barcelona: Elsevier Inc; 2013. p. 294.
46. Afat AM, Thweni MM, Farhan ZM. Complicated pediculosis in occurrence of bacterial skin infection. Thi-Qar Medical Journal (TQMJ). 2008;2:86-9.
47. Neira PE, Molina LR, Correa AX, Américo Muñoz NR, Oschilewski DE. Utilidade do pente metálico com dentes microcanalculados no diagnóstico da pediculose. An Bras Dermatol. 2009;84:615-21.
48. Moreno MC. Ectoparasitosis de importancia en Chile: epidemiología y terapia. Rev Chilena Infectol. 2011;28:435-9.
49. Hernández N, Chang Y, Santana Y, Machado E, Martínez AM, Pui L. Uso deliberado de diversos productos para el control de *Pediculus capitis* (De Geer, 1778 ) por padres o tutores de niños de escuelas primarias. Rev Cubana Med Trop. 2010;62:119-24.
50. Rosso RP, Ramírez MS, Torres M. *Pediculus capitis*: terapias disponibles. Rev Chilena Infectol. 2003;20:111-6.
51. Burbano CX, Zúñiga JF, Motta A, Morales LK. Comparación de la eficacia y la seguridad de la ivermectina en champú con la oral para el tratamiento de la pediculosis capitis. Rev Asoc Colomb Dermatol. 2014;22:182-6.
52. Kurt O, Balcioglu IC, Limoncu ME, Girginkardesler N, Arserim SK, Gorgun S, et al. Treatment of head lice (*Pediculus humanus capitis*) infestation: Is regular combing alone with a special detection comb effective at all levels? Parasitol Res. 2015;114:1347-53.
53. Devore CD, Schutze GE; Council on School Health and Committee on Infectious Diseases, American Academy of Pediatrics. Head Lice. Pediatrics. 2015;135:1355-65.
54. Ihde E, Boscamp J, Loh J, Rosen L. Safety and efficacy of a 100% dimethicone pediculocide in school-age children. BMC Pediatrics. 2015;15:70.
55. Yoon KS, Ketzi J, Andrewes SW, Wu CS, Honraet K, Stal-janssens D, et al. In vitro and in vivo evaluation of infestation deterrents against lice. J Med Entomol. 2015;52:970-8.
56. Kasai S, Ishii N, Natsuaki M, Fukutomi H, Komagata O, Kobayashi M, et al. Prevalence of *kdr*-like mutations associated with pyrethroid resistance in human head louse populations in Japan. J Med Entomol. 2009;46:77-82.
57. Hodgdon HE, Yoon KS, Previte DJ, Kim HJ, Aboelghar GE, Lee SH, et al. Determination of knockdown resistance allele frequencies in global human head louse populations using the serial invasive signal amplification reaction. Pest Manage Sci. 2010;66:1031-40.
58. Durand R, Bouvresse S, Berdjane Z, Izri A, Chosidow O, Clark JM. Insecticide resistance in head lice: Clinical, parasitological and genetic aspects. Clin Microbiol Infect. 2012;18:338-44.
59. Bialek R, Zelck UE, Folster-Holst R. Permethrin treatment of head lice with knockdown resistance-like gene. The N Engl J Med. 2011;364:386-7.
60. Mumcuoglu KY, Gilead L, Ingber A. New insights in pediculosis and scabies. Expert Rev Dermatol. 2009;4:285-302.



# NUEVO tensage serum

El más potente  
frente a la edad  
de tu piel

## 5 acciones:

- Antiedad
- Antioxidante
- Despigmentante
- Hidratante
- Iluminadora.

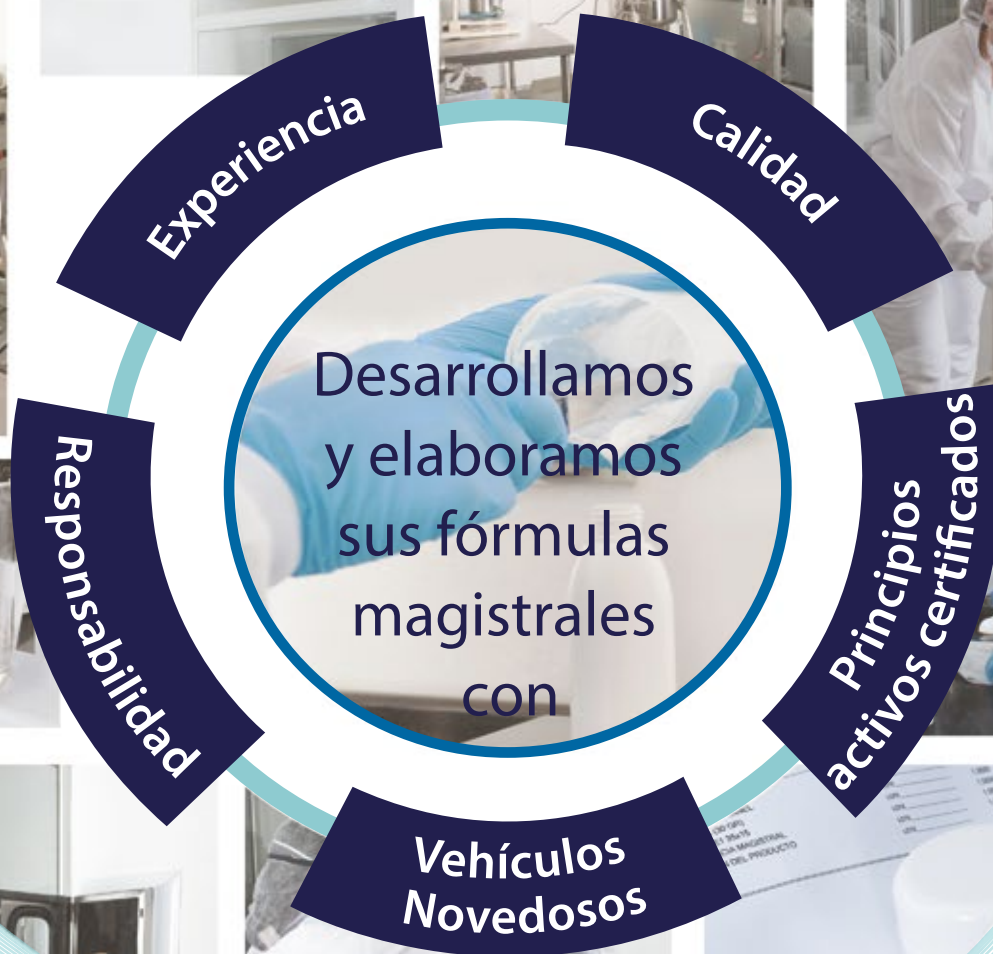

La más completa línea antiedad




# Farmacia magistral

Fórmula Magistral elaborada bajo las instrucciones  
de su médico con materias primas certificadas



Fax: 236 8097

 236 8065 / 236 8096

Cel: 313 207 1626 / 310 243 8406

 [mdfarmaciamaagistral@gmail.com](mailto:mdfarmaciamaagistral@gmail.com)

Cra 48 No 91 - 46, Barrio La Castellana - Bogotá, Colombia

[www.farmaciamagistral.com.co](http://www.farmaciamagistral.com.co)

# Dermatitis alérgica de contacto por *Primula obconica*

Allergic contact dermatitis caused by *Primula obconica*

Ángel Jaimes<sup>1</sup>, Jennifer D. Forero<sup>2</sup>, Camilo Andrés Morales<sup>3</sup>, William Sánchez-Bottomley<sup>1</sup>

1. Médico dermatólogo, E.S.E., Hospital Universitario Centro Dermatológico Federico Lleras Acosta, Bogotá, D.C., Colombia
2. Médica epidemióloga, residente de tercer año de Dermatología, Fundación Universitaria Sanitas, E.S.E., Hospital Universitario Centro Dermatológico Federico Lleras Acosta, Bogotá, D.C., Colombia.
3. Médico dermatólogo, especialista en Docencia Universitaria, Oficina de Docencia e Investigación, E.S.E., Hospital Universitario Centro Dermatológico Federico Lleras Acosta, Bogotá, D.C., Colombia

## RESUMEN

*Primula obconica* o “primavera de jardín” es una planta ornamental muy popular en los hogares y jardines de Colombia. Perteneció a la familia Primulaceae y es la principal causa de dermatitis alérgica de contacto inducida por plantas en Europa. Se presenta el caso de una mujer con vesículas y ampollas de distribución lineal en la cara, los antebrazos y las manos, quien posteriormente, durante una consulta de control, refirió el antecedente de contacto con plantas. La prueba de parche con la batería europea estándar extendida (HermalTrolab®) fue positiva y se demostró una sensibilización a primina al 0,01 %, con rápida desaparición de las lesiones después de suspender el contacto con la planta.

Se resalta la importancia de la prueba de parche como herramienta diagnóstica para identificar los alérgenos relevantes en pacientes con sospecha clínica de dermatitis alérgica de contacto por plantas.

**PALABRAS CLAVE:** *Primula obconica*, dermatitis por contacto, pruebas de parche, plantas.

## ABSTRACT

*Primula obconica* or “primrose” is a popular ornamental plant in homes and gardens of Colombia. It belongs to the family of Primulaceae and it is the most common cause of plant-induced contact dermatitis in Europe.

We report the case of a housewife who presented with linear lesions, vesicles and blisters on the skin of the face, the forearms and the hands, mentioning at her second visit a history of contact with plants at home. Patch testing with the extended European standard battery (HermalTrolab®) was positive and sensitization to 0.01% primin was demonstrated, with a rapid disappearance of lesions after discontinuation of contact with the plant.

We emphasize the importance of patch testing as a diagnostic tool for identifying the relevant allergens in patients with suspected allergic contact dermatitis to plants.

**KEY WORDS:** *Primula obconica*, contact dermatitis, patch tests, plants.

### Correspondencia:

Camilo Andrés Morales

### Email:

camiderm@yahoo.com

Recibido: 25 de abril de 2016

Aceptado: 13 de noviembre de 2016

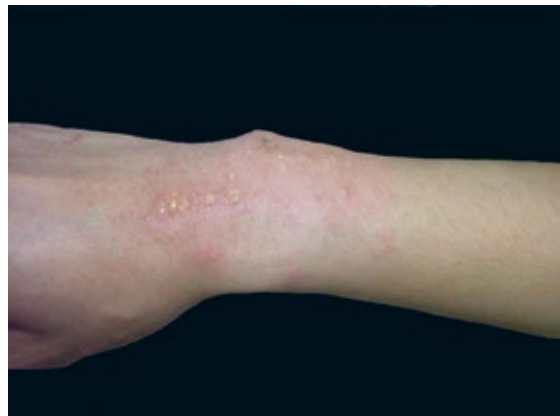No se reportan conflictos de interés.

## CASO CLÍNICO

Se trata de una mujer de 30 años de edad, ama de casa, procedente de Cajicá (Cundinamarca), que consultó por un cuadro clínico de 12 días de evolución consistente en lesiones intensamente pruriginosas que se iniciaron en la mano y el antebrazo izquierdo, y que posteriormente se extendieron al miembro superior derecho, la cara, el cuello, el abdomen y la pierna izquierda. La paciente se había automedicado con mometasona y aciclovir tópico, clorfeniramina y aciclovir oral, y había recibido una ampolla de dexametasona intramuscular, sin notar mejoría. Como antecedentes personales, refirió rinitis alérgica, y alergia al níquel y a los perfumes. No tenía antecedentes familiares de importancia.

En el examen físico se observaron vesículas agrupadas sobre un fondo eritematoso en la región perioral, el pecho y el dorso de las manos, así como placas lineales eritemato-edematosas con múltiples vesículas y algunas ampollas tensas en los dos tercios distales de las superficies flexoras y extensoras de los antebrazos (figura 1). Además, en el lado izquierdo del abdomen y en la cara anterior del muslo izquierdo, presentaba placas eritemato-edematosas con erosiones y placas pardas de aspecto residual con descamación en colgajo, y en el hipogastrio (área de contacto con la hebilla de la correa), una pequeña placa excoriada de color pardo-eritematoso, con costras hemáticas en su superficie.

El diagnóstico clínico inicial fue dermatitis alérgica de contacto por metales y se inició tratamiento con clbetasol en crema al 0,05 %, además de la indicación de evitar el contacto con potenciales alérgenos, sin obtener



**FIGURA 1.** Lesiones simétricas de eritema y edema con vesículas con el característico “patrón rectilíneo” en los antebrazos y las muñecas.

mejoría clínica de las lesiones un mes después de iniciado el tratamiento. En la consulta de control, durante la anamnesis, la paciente admitió que había estado en contacto con varias plantas en su hogar, incluyendo una “primavera” (figura 2), desde algunas semanas antes de la aparición de las lesiones. Se realizaron pruebas de parche utilizando la serie europea estándar de alérgenos, extendida con *black rubber mix* y *carba mix* en cámaras de aluminio (Finn Chambers®), que se colocaron en la piel de la espalda de la paciente durante dos días, con lectura a las 48 y a las 96 horas después de la aplicación (figura 3). La paciente desarrolló las reacciones positivas que se describen en la tabla 1.

Las lesiones desaparecieron luego del tratamiento con desonida en crema al 0,05 %, dos veces al día, emolientes y 10 mg diarios de cetirizina durante 15 días, sin

**TABLA 1.** Resultados de la prueba de parche. Parches de parafina con sustancias alérgicas sobre la piel del paciente empleando apósitos y manteniendo el contacto durante 48 horas (primera lectura) y se reevalúa a las 96 horas (segunda lectura).

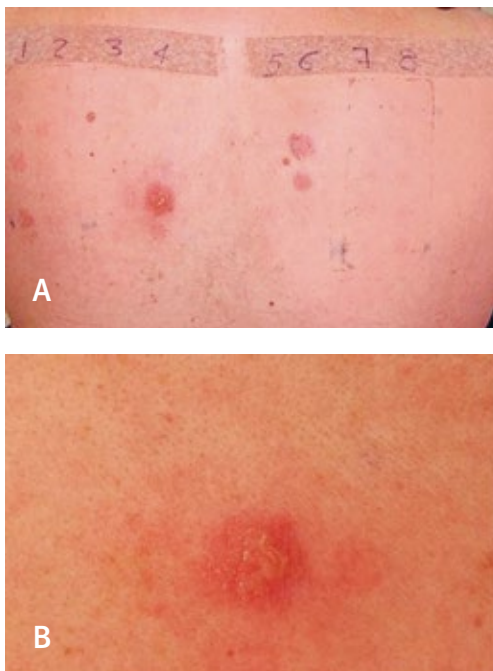
REACCIÓN POSITIVA	PRIMERA LECTURA	SEGUNDA LECTURA
Mezcla de fragancias	+	-
Sulfato de níquel	+	-
Metilcloroisotiazolinona	++	-
Primina 0,01 %	++	++

**Interpretación:** Grado +?: eritema débil (dudoso); grado +: eritema, infiltración y posiblemente pápulas (posible); grado ++: eritema, infiltración, pápulas y vesículas (probable); grado +++: eritema intenso, infiltración y vesículas coalescentes (muy probable); grado -: ausencia de reacción (negativo); IR: reacción irritativa de diferentes tipos; NT: no probado.





**FIGURA 2.** *Primula obconica*, planta que causó la dermatosis.



**FIGURA 3.** A y B. Prueba de parche positiva para primina (++) a las 96 horas.

presentar recurrencia después de haber suspendido el contacto con la planta.

## DISCUSIÓN

Entre las 1.000 especies de *Primula* que existen en todo el mundo (1), *P. obconica* y *P. auricula* son las más alergénicas y responsables de la mayoría de los casos reportados, principalmente en Europa (2), donde, al igual que en Colombia, es una planta ornamental muy popular.

El primer caso de dermatitis alérgica de contacto por *Primula*, en un comerciante de plantas, fue publicado en 1888 como una carta al editor de una revista de horticultura en los Estados Unidos (3), con sucesivos reportes en el Reino Unido y Alemania (2-5). Debido a la popularidad de la planta en Europa, el número de casos se continuó incrementando progresivamente y, en 1984, se incluyó la primina (2-metoxi-6-pentil-1,4-benzoquinona), principal alérgeno presente en la superficie de la planta, entre los productos de contacto de la serie europea estándar para pruebas de parche (5). Otros potenciales alérgenos descritos son la primecina (5,8-dihidroxi-6-pentil-1,4-dihidroxibenceno), un precursor biosintético de la primina (1,2,6). En el 2000, se empezó a comercializar una variante de *P. obconica* libre de primina, con lo cual se redujo en Europa la frecuencia de dermatitis por esta planta (5,6).

Dado que el alérgeno se libera a partir de la superficie de las hojas, los tallos y las flores, la sensibilización puede ocurrir por manipulación y contacto directo con la planta cuando se remueven flores y hojas secas, por transferencia indirecta por el contacto con objetos o personas que manipularon previamente la planta (6), o por la emisión de pequeñas partículas a partir de la superficie de la planta o del polen, lo cual causa una dermatitis de contacto aerotransportada en individuos previamente sensibilizados (2).

La erupción es más común entre la tercera y la cuarta década de la vida, y predomina en las mujeres (6), principalmente amas de casa y trabajadoras de la industria química (2). Aunque sus manifestaciones clínicas son variables, predominan las placas eritematosas lineales con pápulas, vesículas o ampollas sobre áreas expuestas, como los dedos, las manos, los antebrazos, la cara y el cuello (6), como ocurrió en este caso. También, se han descrito lesiones urticantes con edema de los párpados (6) y presentaciones atípicas de difícil diagnóstico, como erupciones que simulan eritema multiforme, herpes simple o liquen plano (7).

**TABLA 2.** Prevalencia de dermatitis alérgica de contacto por primina en Europa, Reino Unido y Colombia, en el periodo comprendido entre 1985 y 2014.

TIEMPO DE ESTUDIO	PAÍS	PREVALENCIA (%)	AUTOR (AÑO)
1985-2004	Dinamarca	1,7	Zachariae C, et al. (2007)
1990	Israel	1,8	Ingber A, et al. (1990)
1994	España	1,8	Tabar AI, et al. (1994)
1996-2012	Italia	1,9	Bongiorni L, et al. (2015)
2000-2004	Dinamarca	0,5	Zachariae C, et al. (2007)
2002	Reino Unido	0,4	Connolly M, et al. (2004)
1995-1996	Reino Unido	0,7	Connolly M, et al. (2004)
2014	Colombia	0,3	Vélez-Posada LM, et al. (2014)

Teniendo en cuenta que el pronóstico depende del tiempo transcurrido entre la aparición de las lesiones y el inicio del tratamiento, de la predisposición individual, de la intensidad de la exposición y de evitar un nuevo contacto con la planta (8), es fundamental que el dermatólogo identifique las manifestaciones clínicas por medio de un completo examen físico e indague sobre su posible etiología con una detallada anamnesis. Sin embargo, la enfermedad se puede confundir con otras dermatitis de contacto, particularmente aquellas causadas por metales (9,10), y es frecuente que el diagnóstico se retarde o se pase por alto porque ni el paciente ni el dermatólogo relacionan el cuadro clínico con el contacto con una planta, y por la dificultad para realizar las pruebas de parche en nuestro medio. En este caso, a pesar del diagnóstico inicial de dermatitis alérgica de contacto por metales, la persistencia de las lesiones y su distribución lineal obligaron a investigar otros posibles productos de contacto, lo cual permitió que la paciente mencionara el antecedente de la planta.

En cuanto al papel de la primina como causa de dermatitis alérgica de contacto en nuestro medio, solo se han informado casos anecdóticos en México (8) y Chile (10), a pesar de la popularidad de la *Primula* spp. como planta ornamental en toda América Latina. En Colombia, en un estudio retrospectivo en pacientes con sospecha de dermatitis alérgica de contacto se reportaron pruebas de parche positivas para primina

en cuatro de 1.333 pacientes (0,3 %) (11), lo cual representa una prevalencia de sensibilización menor a la informada en países como Dinamarca, Israel, España, Inglaterra e Italia (tabla 2).

En Europa se ha documentado una reducción en la frecuencia de las dermatitis de contacto por *Primula* debido a la comercialización de plantas libres de primina a partir del año 2000, y a una caída en la producción de *P. obconica* (1,5,6). Sin embargo, en nuestro medio es imposible determinar el comportamiento epidemiológico de la enfermedad, pues, además de ser una causa de dermatitis alérgica de contacto apenas conocida y poco sospechada, no existe información sobre la composición química de las plantas que se comercializan ni cifras disponibles sobre la sensibilización por este alérgeno en la población colombiana. Por lo tanto, la inclusión de la primina dentro de la serie estándar de alérgenos que se utilizan para las pruebas de parche en Colombia está plenamente justificada.

## CONCLUSIÓN

Se presenta el caso de una mujer con lesiones intensamente pruriginosas, recurrentes, que tenían un patrón de placas lineales, eritema, vesículas y edema, en quien el antecedente de contacto con una planta ornamental sugirió el diagnóstico de dermatitis alérgica de contacto por *Primula*, el cual se confirmó



posteriormente por medio de una prueba de parche. Este caso ilustra la importancia de la anamnesis y del examen físico detallado en todos los pacientes con dermatitis alérgica de contacto, debido a que sus manifestaciones clínicas se pueden confundir fácilmente con otras dermatosis, a la dificultad para identificar el alérgeno y a la limitada disponibilidad de las pruebas de parche en nuestro medio, herramienta útil y costo-efectiva para confirmar el diagnóstico y mejorar el pronóstico y la calidad de vida de estos pacientes.

## REFERENCIAS

1. Rozas-Muñoz E, Lepoittevin JP, Pujol RM, Giménez-Arnau A. Allergic contact dermatitis to plants: Understanding the chemistry will help our diagnostic approach. *Actas Dermosifiliogr*. 2012;103:456-77.
2. Aplin CG, Lovell CR. Contact dermatitis due to hardy *Primula* species and their cultivars. *Contact Dermatitis*. 2001;44:23-9.
3. White JC. Correspondence. *Garden and Forest*. 1888;1:118.
4. Rook A, Wilson H. *Primula* dermatitis. *Br Med J*. 1965;1:220-2.
5. Zachariae C, Engkilde K, Johansen J, Menné T. Primin in the European standard patch test series for 20 years. *Contact Dermatitis*. 2007;56:344-6.
6. Connolly M, Mc Cune J, Dauncey E, Lovell CR. *Primula obconica*—is contact allergy on the decline? *Contact Dermatitis*. 2004;51:167-71.
7. Lapière K, Matthieu L, Meuleman L, Lambert J. *Primula* dermatitis mimicking lichen planus. *Contact Dermatitis*. 2001;44:199.
8. González-González M, Castillo-Medina D, Pareyon-Alonzo L. Dermatitis por contacto irritativa por plantas. Presentación de tres casos. *Rev Cent Dermatol Pascua*. 2003;12:63-6.
9. KiećKieć-Swierczynska Swierczynska M, Krecisz Krecisz B, SwierczynskaSwierczynska-Machura D. *Primula* allergic dermatitis simulating occupational contact dermatitis induced by metals, oils and greases. *Int J Occup Med Environ Health*. 2006;19:79-80.
10. Urbina-González F. Eczema de contacto a *Primula obconica*. *Dermatología (Santiago de Chile)*. 1995;11:31-4.
11. Vélez-Posada LM. Patch test results in patients with allergic contact dermatitis in Medellín, Colombia. Barcelona: 12th Congress of the European Society of Cutaneous Allergy and Contact Dermatitis; 2014.

# Pitiriasis rotunda en Colombia

*Pityriasis rotunda in Colombia*

**Giovanni Manrique<sup>1</sup>, Liliana Herrera<sup>1</sup>, Isabel Bustamante<sup>2</sup>, María Fernanda Ordóñez<sup>2</sup>**

1. Médico dermatólogo, Universidad Militar Nueva Granada, Hospital Militar Central, Bogotá, D.C., Colombia
2. Médica, residente de Dermatología, Universidad Militar Nueva Granada. Hospital Militar Central, Bogotá, D.C., Colombia

## RESUMEN

La pitiriasis rotunda es una rara alteración de la queratinización. Se caracteriza por parches o placas, hiperpigmentadas o hipopigmentadas, con descamación ictiosiforme, que tienen forma de círculos geométricamente perfectos y bien definidos, frecuentemente localizadas en el tronco o en los miembros superiores. Esta condición fue descrita en Japón por Toyama en 1906, y ha sido llamada pitiriasis circinada y pseudoictiosis adquirida. La etiología aún es desconocida. La mayoría de autores creen que es una forma de ictiosis adquirida, de ictiosis congénita tardía o una manifestación cutánea de enfermedad sistémica. Hay dos tipos de presentación. El tipo I se presenta en mayores de 60 años, de raza negra o asiáticos, usualmente asociado a neoplasia maligna o enfermedad sistémica. El tipo II se presenta en pacientes blancos y jóvenes, con asociación familiar.

Se presenta el caso de un hombre de 75 años de raza negra, con manifestaciones clínicas e histopatológicas de pitiriasis rotunda, cuyos estudios de extensión para enfermedad sistémica han sido negativos.

### Correspondencia:

María Fernanda Ordóñez,

### Email:

mfordonezr@gmail.com

Recibido: 8 de mayo 2016

Aceptado: 16 de octubre de 2016

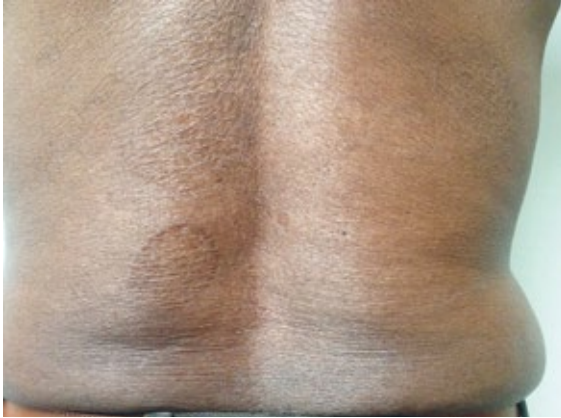No se reportan conflictos de interés.

**PALABRAS CLAVE:** pitiriasis, ictiosis

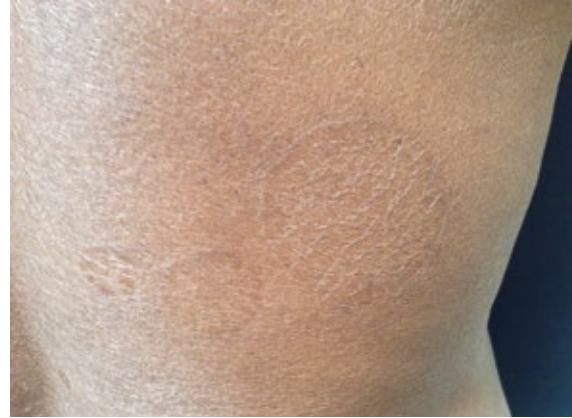## ABSTRACT

Pityriasis rotunda is a rare cutaneous of the keratinization disorder. It is characterized by hyper or hypopigmented, geometrically perfect circular sharply defined patches or plaques with dry ichthyosiform scaling. Lesions are frequently distributed over the trunk and upper extremities. This condition was described in Japan by Toyoma in 1906, and had been previously called pityriasis circinata and acquired pseudoichthyosis. The etiology remains unknown; most authors believe that it is a form of acquired ichthyosis, a delayed presentation of congenital ichthyosis, or a cutaneous manifestation of systemic disease. There are two forms of presentation: Type I: in black or Asian people older than 60 years, often seen in association with malignancies or systemic diseases and type II: in younger and white people with familiar association. We present a 75 years-old black man with clinical and histopathological findings of pitiriasis rotunda with complementary studies still without alterations.

**KEYWORDS:** Pityriasis, ichthyosis



**FIGURA 1.** Placas circinadas con descamación ictiosiforme en la región dorso-lumbar



**FIGURA 2.** Acercamiento

## CASO CLÍNICO

Se trata de un hombre de 75 años de edad con fototipo VI, que consultó por un cuadro clínico de dos años de evolución caracterizado por unas lesiones pruriginosas en la piel de la región dorsal y lumbar que fueron aumentando de tamaño progresivamente, y que no había recibido tratamiento para las mismas. En la revisión por sistemas, no hubo sintomatología asociada, y los antecedentes médicos personales y familiares fueron negativos.

En el examen físico se encontraron, placas eucrómicas de bordes regulares con una forma circular geométrica muy bien definida en la piel de la región dorsolumbar, con presencia de descamación ictiosiforme (figuras 1 y 2). Se tomó una biopsia de piel en la que se reportó una epidermis con pigmentación uniforme de la capa basal por melanina, asociada a hiperqueratosis ortoqueratósica con ligera acantosis, hipogranulosis y zonas de ausencia de la capa granulosa y, en la dermis superficial, un ligero infiltrado linfocitario perifolicular que correspondía con el diagnóstico clínico de pitiriasis rotunda (figura 3).

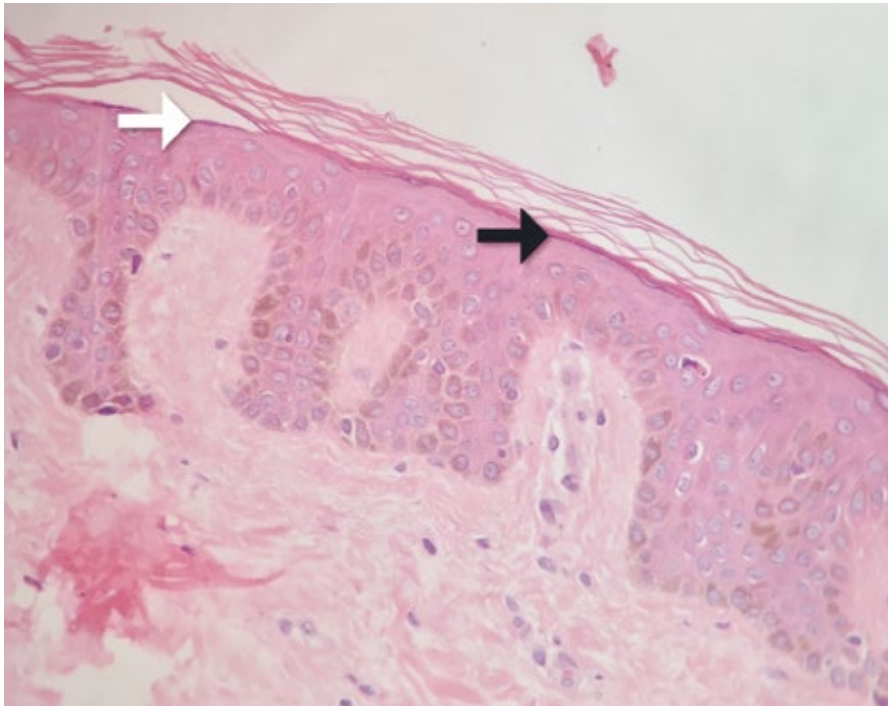
Ante dicho diagnóstico, se decidió practicar algunos estudios de extensión, como ecografía hepato-biliar, tomografía axial computadorizada de abdomen, radiografía de tórax, hemograma, pruebas de función renal y hepática, pruebas para hepatitis B y hepatitis C, y prueba de Mantoux, sin hallazgos importantes. Sin haberse encontrado ninguna de las enfermedades sistémicas descritas asociadas, se inició tratamiento tópico con ácido retinoico al 0,05 % en crema y urea al 10 % en crema, sin haberse obtenido una reacción terapéutica adecuada a los seis meses de seguimiento.

## COMENTARIO

La pitiriasis rotunda es una enfermedad rara de patogénesis desconocida, que usualmente se considera idiopática, aunque puede presentarse como parte de un síndrome paraneoplásico o asociada a enfermedades infecciosas sistémicas<sup>1-3</sup>. Se ha descrito principalmente en África, Italia y Japón; los reportes en población latinoamericana son escasos y usualmente se presenta en pacientes con fototipos oscuros. Se ha descrito que la enfermedad está relacionada con la disminución de algunas de las proteínas que intervienen en la formación de la envoltura celular 'cornificada', como la filagrina y la loricrina.

Recientemente, se ha descrito una disminución en la proteína filagrina-2, perteneciente a la familia de la proteína S100 de tipo fusión, que usualmente se encuentra en la capa granulosa y córnea de la epidermis normal, hallazgos similares a los encontrados en enfermedades como la dermatitis atópica, la ictiosis vulgar y la psoriasis. Con estos hallazgos se ha propuesto que la enfermedad surge de una alteración en la diferenciación terminal de los queratinocitos y no de una disfunción de cada una de estas proteínas<sup>4</sup>.

Clínicamente es asintomática y se caracteriza por múltiples placas hipercrómicas o hipocrómicas, con descamación ictiosiforme y morfología circular geométricamente perfecta, que usualmente se encuentran en el tronco pero que pueden aparecer también en los brazos, glúteos y muslos<sup>3,5</sup>. Se propone una clasificación en la cual la de tipo I se presenta en población negra o asiática, con menos de 30 lesiones y asociada a enfermedades sistémicas, y la de tipo II se encuentra en pacientes blancos, con más de 30 lesiones, no se relaciona con enfermedades sistémicas y es familiar<sup>6</sup>.



**FIGURA 3.** Pigmentación uniforme de la capa basal, hiperqueratosis ortoqueratósica, hipogranulosis (flecha negra) y aggranulosis focal (flecha blanca). Hematoxilina y eosina, 40X

Se presenta con periodos de exacerbación y remisión, tanto en hombres como mujeres, con cierto predominio por los fototipos oscuros, en personas entre los 20 y los 45 años. Se han reportado casos de remisión de la dermatosis con la resección del tumor <sup>3</sup>.

En la histopatología se observa hiperqueratosis, ortoqueratosis, acantosis regional, con ausencia o reducción de la capa granular e hiperpigmentación de la capa basal debido al fototipo en el que usualmente se ha descrito <sup>1,2,3</sup>.

Las enfermedades malignas a las cuales se asocia son: adenocarcinoma de próstata, carcinoma del paladar, esofágico, hepatocelular y gástrico, leucemia linfocítica crónica y mieloma múltiple <sup>7</sup>. En cuanto a las enfermedades infecciosas asociadas, se encuentran las del sistema urogenital (mujeres), las pulmonares, las hepáticas, la tuberculosis y la lepra <sup>7</sup>. Entre los diagnósticos diferenciales se debe considerar la tiña versicolor, el eritema, la lepra, la erupción fija, la pitiriasis alba y la pitiriasis rosada <sup>5</sup>. En cuanto al tratamiento, se han descrito los tópicos con retinoides, ácido salicílico y ácido láctico, sin conocerse su efectividad en estudios controlados, debido a la rareza de la enfermedad <sup>2,7</sup>.

## CONCLUSIÓN

La pitiriasis rotunda es un trastorno de la queratinización con descamación ictiosiforme y disposición circular geométrica claramente distintiva, la cual se

ha asociado a enfermedades subyacentes, incluso con síndrome paraneoplásico. Se presenta el caso de un paciente con esta enfermedad, quien –hasta el momento– no tiene una enfermedad sistémica asociada y se encuentra en seguimiento, ya que no se ha descrito cómo se comportan las asociaciones en temporalidad respecto a la aparición de esta enfermedad. Se recalca la necesidad del conocimiento de esta enfermedad debido a las importantes entidades descritas asociadas y a su muy baja prevalencia en nuestro medio.

## REFERENCIAS

1. Grimalt R, Gelmetti C, Brusasco A, Tadini G, Caputo R. Pityriasis rotunda: Report of a familial occurrence and review of the literature. *J Am Acad Dermatol* 1994;31:866-71.
2. Zur RL, Shaper J, Shaper H. Pityriasis rotunda diagnosed in Canada: Case presentation and review of the literature. *J Cutan Med Surg*. 2013;17:426-8.
3. Hasson I, Shah P. Pityriasis rotunda. *Indian J Dermatol Venereol Leprol*. 2003;69:50-1.
4. Makino T, Mizawa M, Seki Y, Hayashi M, Shimizu T. Decreased filaggrin-2 expression in the epidermis in a case of pityriasis rotunda. *Clin Exp Dermatol*. 2016;41:215-7.
5. Bakry OA, Samaka RM. Photoletter to the editor: Pityriasis rotunda. *J Dermatol Case Rep*. 2012;6:90-2.
6. Ena P, Cerimele D. Pityriasis rotunda in childhood. *Pediatr Dermatol*. 2002;19:200-3.
7. Ramos-E-Silva M, Carvalho JC, Carneiro SC. Cutaneous paraneoplasia. *Clin Dermatol*. 2011;29:541-7.



**RADLA 2017**  
BOGOTÁ MAYO 26-29

# XXXV Reunión Anual de Dermatólogos Latinoamericanos

26-29 Mayo, 2017  
**Bogotá, Colombia**



[facebook.com/radla2017](https://facebook.com/radla2017)

@Radla\_2017

#RADLA2017

**+ de 220 Conferencistas Internacionales**  
**+ de 120 Sesiones**

24 Talleres  
21 Simposios Satélite  
18 Sesiones Plenarias  
15 Cursos  
13 Simposios  
12 Sesiones de Temas Puntuales  
6 Sesiones de Controversias  
6 Sesiones de Cine 3D  
3 Encuentros con el Experto  
2 Sesiones Especializadas

**¡Lo esperamos!**  
**[www.radla2017.com](http://www.radla2017.com)**

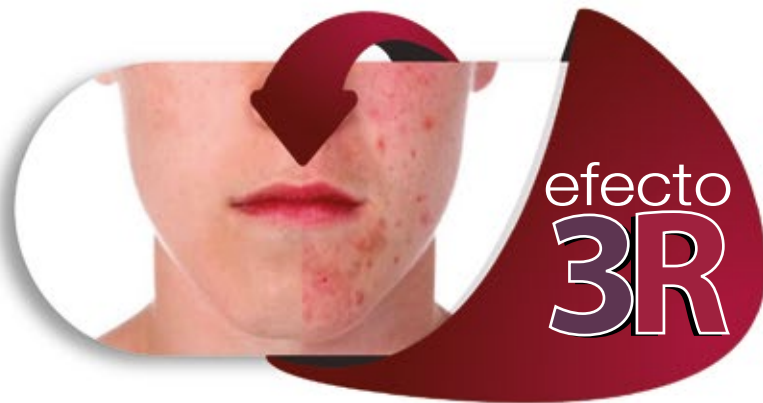



# CONTREac

## RÉGULATEUR SÉBUM

Limpieza y tratamiento de  
pieles acnéicas en 3 pasos



- Regula la excesiva producción de sebo
- Reduce la inflamación y enrojecimiento de la piel
- Reduce el crecimiento de la P.acnes y brinda un equilibrio a la microflora



ÉPIDERMIQUE  
L'INNOVATION DANS LA PEAU

# Exostosis subungular tratada como onicomycosis

*Subungual exostosis treated as onychomycosis*

**Melisa Montes-Palacio<sup>1</sup>, Luz Marina Gómez<sup>2</sup>, Fernando Cuartas<sup>3</sup>**

1. Médica, residente de Dermatología, Universidad Pontificia Bolivariana, Medellín, Colombia
2. Médica dermatóloga; profesora titular de Dermatología, Universidad Pontificia Bolivariana, Medellín, Colombia
3. Médico ortopedista y traumatólogo, Torre Intermedica, Medellín, Colombia

## RESUMEN

Se presenta el caso de una paciente de 47 años de edad, con un cuadro clínico de varios años de evolución de dolor y distrofia de la lámina ungular del dedo gordo del pie izquierdo, con diagnóstico clínico y radiográfico de exostosis subungular, confirmado por histopatología.

**PALABRAS CLAVE:** exostosis subungular.

## SUMMARY

We report the case of a 47-year-old woman with a painful lesion on the left big toe. Clinical and X-ray were consistent with subungual exostosis, which was confirmed by histopathological study.

**KEY WORDS:** subungual exostosis

## INTRODUCCIÓN

La exostosis subungular es un tumor infrecuente benigno de origen osteocartilaginoso que se presenta en la falange distal de los dedos de los pies y, con menor frecuencia, en los de las manos; se manifiesta por dolor y deformidad de la uña, del dedo o de ambos. Se presenta un caso clínico y se detalla la técnica quirúrgica utilizada.

## CASO CLÍNICO

Se trata de una mujer de 47 años de edad con un cuadro clínico de varios años de evolución consistente en dolor y cambios en la apariencia de la lámina ungular del dedo gordo del pie izquierdo, así como crecimiento limitado de la uña. Recibió múltiples tratamientos tópicos y sistémicos para onicomycosis sin obtenerse mejoría, con empeoramiento progresivo del dolor, con incapacidad para la marcha y para usar calzado. El interrogatorio reveló traumas menores a repetición.

En el examen físico se observó importante deformidad del dedo, con engrosamiento distal y del pulpejo, de consistencia dura a la palpación. La lámina ungular se veía opaca, amarilla e hiperqueratósica, con aumento de la curvatura

### Correspondencia:

Melisa Montes

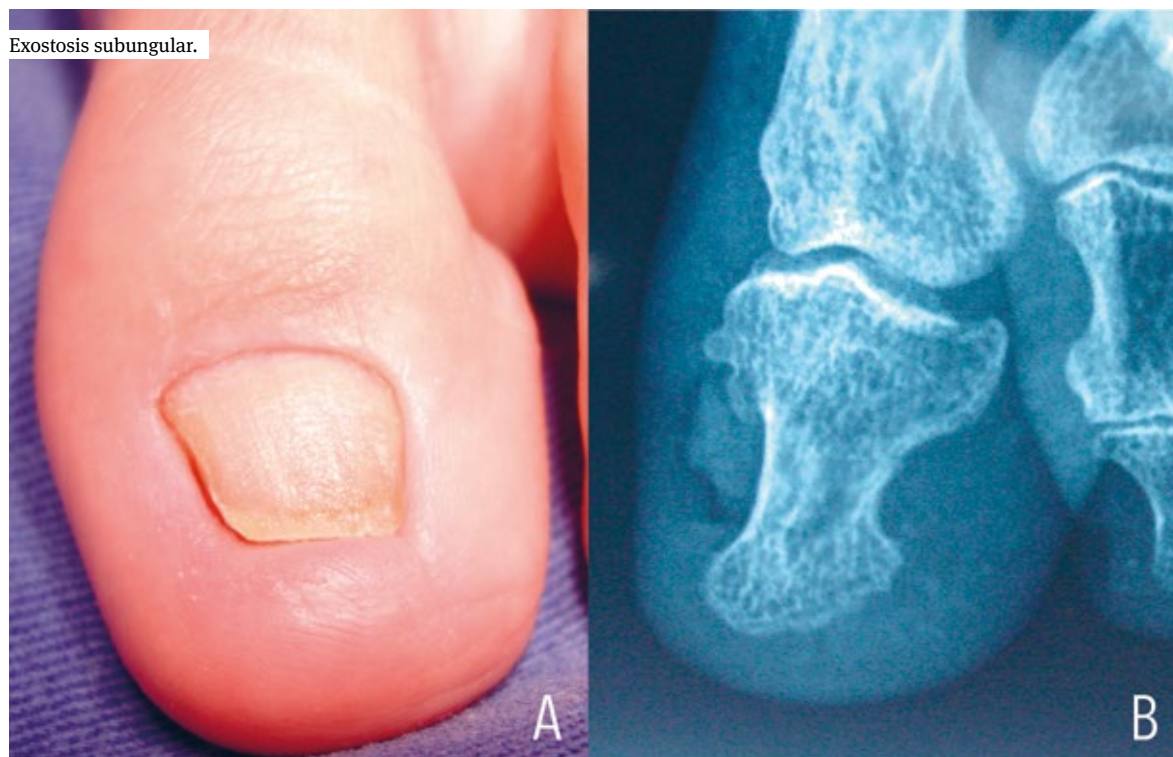### Email:

melisamontesp@gmail.com

*Recibido: 29 de noviembre de 2015*

*Aceptado: 12 de agosto de 2016*

No se reportan conflictos de interés.



**FIGURA 1.** A. Apariencia clínica de la lesión. B. Hallazgos radiológicos.

longitudinal, pinzamiento del lecho y limitación del crecimiento longitudinal, ya que el borde libre de la uña impactaba el tejido hipertrófico de la punta del dedo, dando la apariencia de una onicocriptosis distal, sin presencia de granuloma (figura 1A).

Con sospecha diagnóstica de exostosis subungular, se solicitó radiografía del pie que demostró una prominencia ósea en el aspecto externo de la falange distal del dedo gordo del pie izquierdo, que comprometía la cortical y la medular, sugiriendo una exostosis (figura 1B). Se decidió tratarlo quirúrgicamente.

## PROCEDIMIENTO QUIRÚRGICO

Bajo bloqueo digital con mezcla de lidocaína al 2% sin epinefrina y bupivacaína al 0,5% sin epinefrina, se colocó un torniquete proximal. Se retiró la lámina ungular para exponer el lecho, evidenciándose un franco pinzamiento del mismo pero sin observarse protrusión de la exostosis. Se hizo una incisión en “boca de pez” paralela al borde libre en la punta del dedo donde se palpaba la lesión firme, hasta disecarla por completo; luego, con un escoplo de hueso se resecó por la base y se pulió con una lima pequeña de hueso hasta obtener

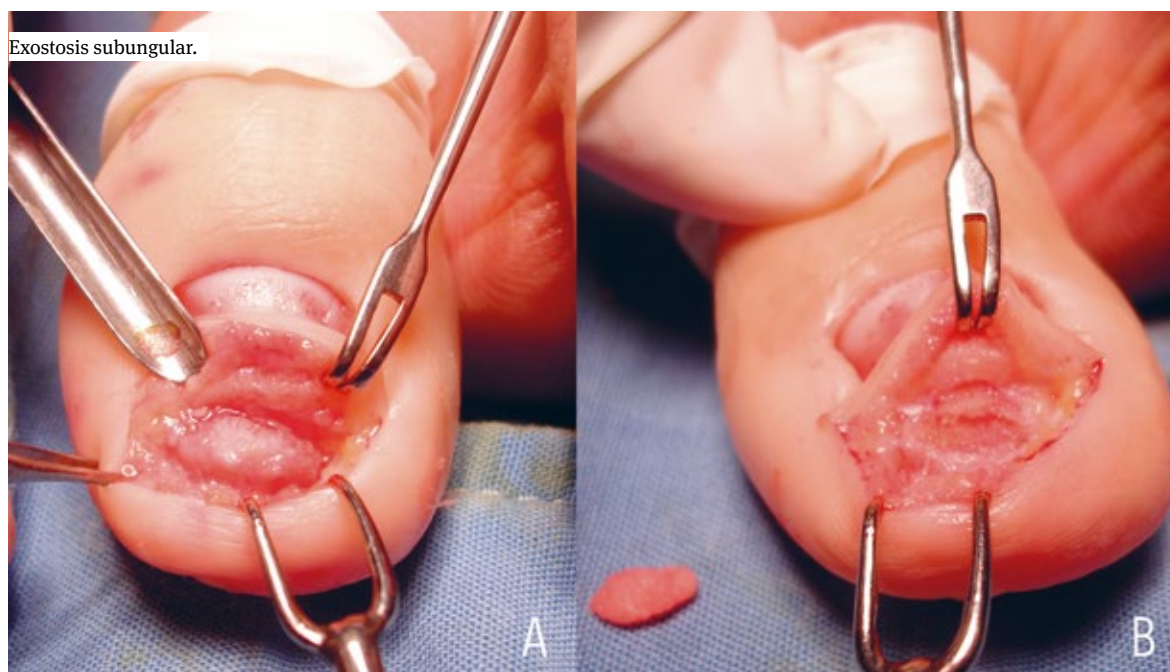
una superficie uniforme y sin espículas (figuras 2 A y B). Dada la gran deformidad del lecho, se procedió a liberarlo, separando los pliegues laterales del hueso y extendiéndolo en su parte distal, tratando de recuperar la mayor área posible. Se resecó el tejido distal redundante y se remodeló el pulpejo. Se suturó con material no absorbible. Se hizo una curación de gasa con vaselina, gasa compresiva y vendaje de tela (figura 3).

En la muestra de histopatología se encontraron fragmentos de hueso maduro con formación de trabéculas y contenido de tejido adiposo subyacente al tejido conjuntivo de colágeno, lo cual confirmó el diagnóstico de exostosis subungular (figura 4).

La paciente presentó una adecuada evolución posoperatoria, sin dolor ni infección. Al sexto mes de seguimiento clínico, se observó recuperación de la anatomía de la punta del dedo y la lámina ungular, sin signos de distrofia (figura 5).

## DISCUSIÓN

La exostosis subungular es un tumor benigno infrecuente de origen osteocartilaginoso, que se presenta en la falange distal de los dedos de los pies y, con



**FIGURA 2.** A. Lesión disecada completamente. B. Apariencia posterior a la resección y espécimen resecado.

menor frecuencia, en los de las manos; se manifiesta por dolor y deformidad de la uña, de la punta del dedo o de ambas. Fue descrita por primera vez por Dupuytren en 1847<sup>1,2</sup>.

La patogénesis exacta no está claramente dilucidada, aunque el trauma, la infección o la activación de un quiste cartilaginoso se han sugerido como probables factores causales. La mayoría de los autores consideran que se trata de una metaplasia reactiva por una secuencia de microtraumas repetitivos; sin embargo, esto no es del todo concluyente<sup>2</sup>.

Da Cambra, *et al.*, en la más reciente revisión sistemática publicada sobre este tema en el 2014<sup>2</sup>, indagaron sobre la edad, el sexo y la presentación del tumor más frecuente, mediante una búsqueda en Medline, Cochrane, Embase, Ovid Ebsco y Pubmed usaron un rango de fechas comprendidas entre 1950 hasta el 2013. Incluyeron aquellos estudios de más de 10 casos tratados, sin lesiones en dedos o de manos ni osteocondromas, llevados a cabo entre 1950 y 2013. De 124 resúmenes encontrados, seleccionaron 116 artículos, de los cuales solo 16 cumplían con todos los criterios de inclusión.

Encontraron que 55 % de los pacientes eran menores de 18 años. La relación entre hombres y mujeres fue aproximadamente igual, levemente mayor en mujeres, a pesar de que algunos reportes refieren que las mujeres están afectadas el doble de las veces. La edad media al momento del diagnóstico fue 25,7 años, el dedo gordo

del pie fue el más comprometido (80%), seguido por el segundo (6%), el tercero (7%), el cuarto (5%) y el quinto dedos del pie (2%). El dolor fue la manifestación más frecuente (77%), seguido por la aparición de masa o la tumefacción del dedo (31%) y, por último, los cambios ungulares (15%). La duración de los síntomas varió entre 2 y 48 meses. El antecedente de trauma previo al diagnóstico se presentó en 29 % de los casos y, el de infección, en 14%. No se reportaron casos con asociación familiar ni degeneración maligna<sup>2</sup>.

En general, en los artículos revisados, la forma de presentación más frecuente se describe como un nódulo firme, de superficie hiperqueratósica en la zona distal del lecho, que eleva la lámina ungular y produce onicólisis lateral, dolorosa por la presión que ejerce sobre la lámina y el lecho, pudiendo llevar a la deformidad o destrucción de la lámina<sup>1,3</sup>. Sin embargo, Başar, *et al.*, describen una presentación de exostosis subungular que no protruye como una lesión palpable dolorosa en la punta del dedo<sup>4</sup>.

El diagnóstico es clínico, sustentado por los hallazgos imaginológicos. Los rayos X son la principal herramienta diagnóstica, mostrando una masa pedunculada en la superficie dorsomedial de la falange distal, con un patrón trabeculado en el hueso esponjoso, con corteza definida o sin ella.

También, se utiliza la resonancia magnética, la cual permite obtener una diferenciación más precisa entre la



proyección calcificada y el tejido conjuntivo de la matriz y el lecho ungular. En los cortes sagitales en T1, se observa la exostosis como una lesión hiperintensa, la cobertura cartilaginosa hipointensa y el tejido conjuntivo, incluyendo la matriz, de intensidad intermedia <sup>5</sup>.

Existe confusión pues algunos autores plantean que el osteocondroma subungular es la misma entidad que la exostosis subungular. Sin embargo, hay diferencias clínicas, radiográficas e histológicas que nos permiten diferenciarlas.

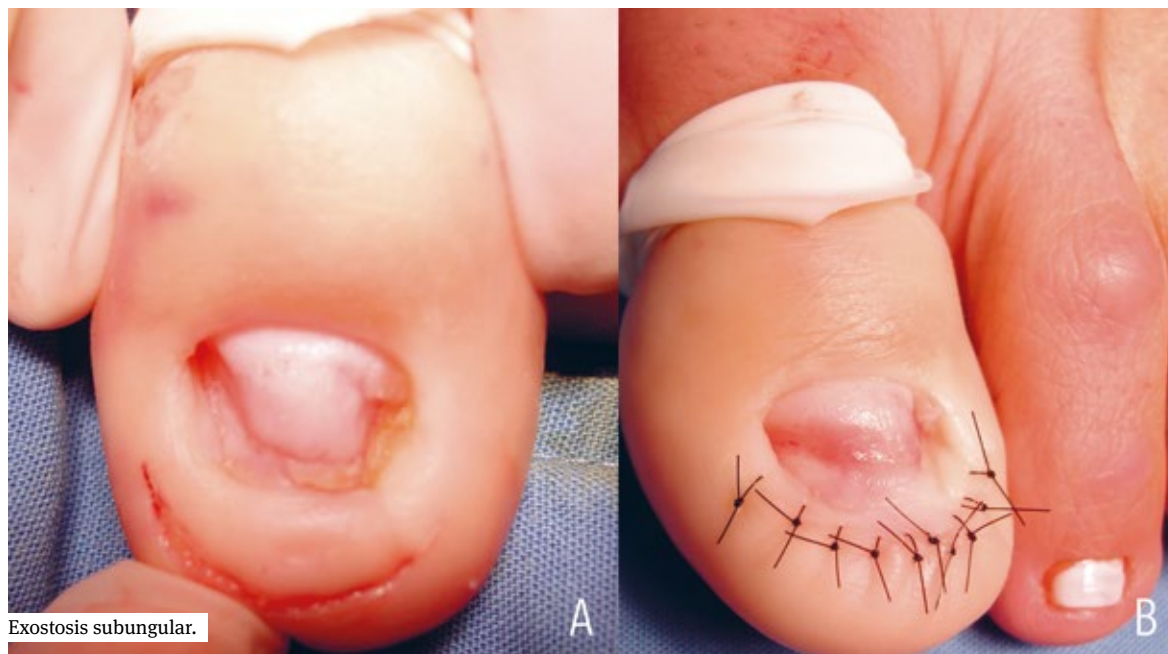
El osteocondroma es un tumor óseo benigno que generalmente ocurre en caucásicos entre los 10 y los 25 años, sin predilección por sexo, y que afecta principalmente la metáfisis de huesos largos y es muy poco frecuente su localización subungular. Generalmente, es asintomático, aparece en la infancia y crece lentamente hasta el cierre epifisiario en la pubertad, cuando se convierte en un nódulo de consistencia firme, blanco o amarillo y de superficie lisa o brillante, que puede o no deformar la lámina ungular. En la radiografía se observa una prominencia ósea en la región yuxtaepifisiaria de la falange distal, que puede terminar en forma de gancho. La presencia de hueso medular contiguo al tallo de la exostosis y de hueso cortical subyacente es patognomónica del osteocondroma. El periostio es normal e ininterrumpido a lo largo de la lesión y también se puede ver cartílago calcificado como pequeños focos radiodensos. El informe de patología dice: “Se

observa una capa delgada de cartílago hialino con un gran número de condrocitos y, en el centro del tumor, osificación encondral y hueso trabecular con osteocitos, osteoblastos y células hematopoyéticas por el contenido medular” <sup>6</sup>.

Por otra parte, en la exostosis subungular, la localización es más distal, la histología muestra un hueso trabecular maduro y está cubierta por una capa de fibrocartilago. En la exostosis, el hueso se forma directamente del tejido fibroso y, en el caso del osteocondroma, de una calcificación encondral <sup>6</sup>.

No hay claridad sobre el mejor abordaje quirúrgico para esta lesión, ya que la mayor parte de lo publicado son reportes de caso. No obstante, en 2014, en un estudio publicado por Başar, *et al.*, se compararon por primera vez dos técnicas quirúrgicas. Se incluyeron 15 pacientes con exostosis subungular, operados entre enero de 2008 y junio de 2012 por el mismo cirujano. La técnica quirúrgica se eligió según si la lesión protruía o no. El grupo de pacientes con lesión que protruía, 7 mujeres y 2 hombres, tenía una edad media al diagnóstico de 17,3 años. En estos, la técnica quirúrgica incluyó remoción de la lámina ungular, escisión de la masa con el pedículo, reparo del lecho dañado con sutura absorbible 6-0 y fijación de nuevo de la lámina ungular retirada. El seguimiento posquirúrgico fue en promedio de 14,1 meses, con resultados cosméticos excelentes alcanzados al sexto mes. No se presentaron

**FIGURA 3.** A. Apariencia del lecho posterior a la laminectomía. B. Apariencia del lecho posterior a la reconstrucción.





casos de infección, recurrencia o deformidad de la lámina ungular.

En el otro grupo se incluyeron 6 mujeres, con edad media al diagnóstico de 14,6 años, en quienes la lesión de exostosis subungular no protruía. Estas pacientes no presentaban deformidad o masa visible, pero la exostosis frecuentemente se palpaba en la punta del dedo y era dolorosa. En ellas, se practicó una incisión en ojo de pez, sin tocar el lecho ungular. El seguimiento posquirúrgico fue de 11,6 meses; al cabo de ese tiempo, no se presentaron recidivas, dolor o alteración funcional y los resultados cosméticos también fueron reportados como excelentes. En este estudio no se encontraron diferencias estadísticamente significativas entre las técnicas quirúrgicas comparadas <sup>4</sup>.

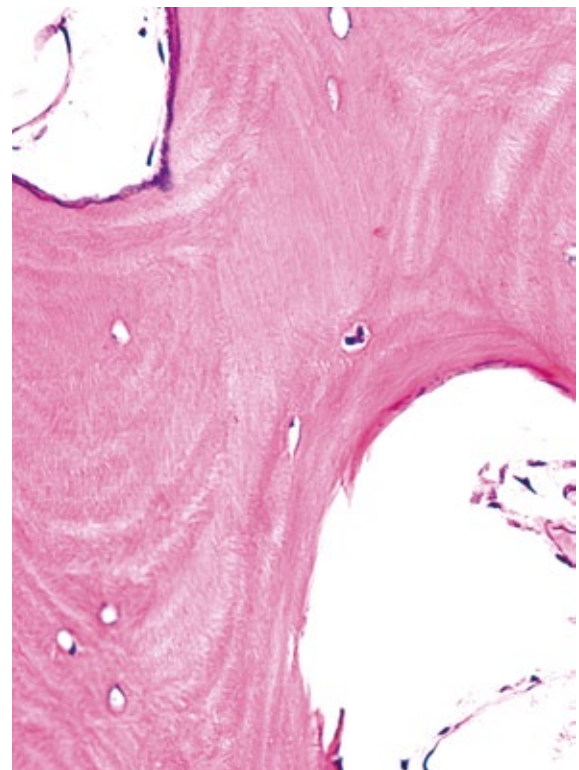
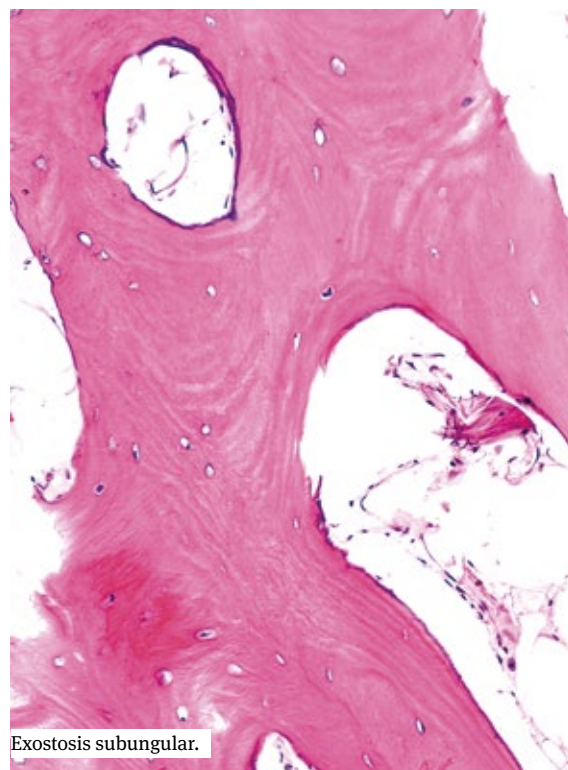
Otras condiciones que se deben tener en cuenta para el diagnóstico diferencial de la exostosis ungular son la onicocriptosis, las verrugas víricas, el granuloma telangiectásico, el tumor glómico, el osteocondroma, el fibroqueratoma, las micosis, el lipoma, el queratoacantoma y el carcinoma escamocelular <sup>3,4</sup>. Es importante recordar que todos los pacientes con sospecha diagnóstica de onicomiosis requieren del examen directo

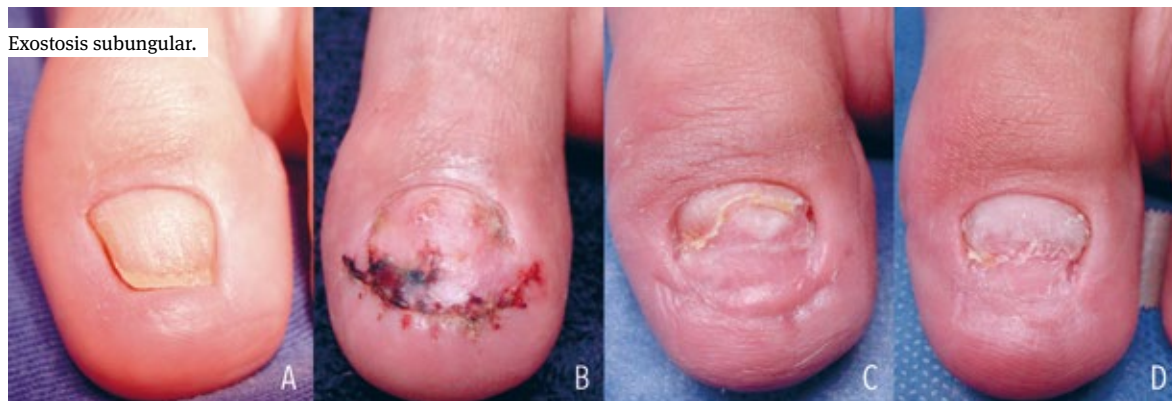con KOH y del cultivo para la clara identificación del agente etiológico.

Los principios del tratamiento se basan, entonces, en alcanzar una escisión completa de la lesión mediante raspado (*curettage*) o corte hasta alcanzar el hueso trabecular normal, tratando de minimizar al máximo la deformidad de la lámina, separando delicadamente la lesión del lecho ungular, aunque el tamaño y la localización de la lesión al momento de la presentación son los principales factores determinantes de los cambios ungulares permanentes. Si la localización es más proximal, se remueve la lámina ungular total o parcialmente, para facilitar la entrada y remover la lesión. Cuando el tumor es pequeño y no produce destrucción del lecho, la sola incisión en “boca de pez” es un método válido para no generar un daño innecesario del lecho. Sin embargo, si el tumor destruye el lecho y queda un defecto quirúrgico muy grande, se ha descrito el uso de un injerto de espesor delgado tomado de la porción medial del lecho adyacente para cubrir el defecto; este se sutura con vicril 6-0 y se cubre con gasa con vaselina, obteniéndose adecuados resultados posoperatorios <sup>7</sup>.

Las complicaciones más frecuentes como resultado del tratamiento quirúrgico son onicodistrofia,

**FIGURA 4.** Histopatología





**FIGURA 5.** A. Seguimiento clínico a la semana. B. A los 3 meses. C. A los 6 meses.

entendida como malformación o decoloración de la uña (16%), y recurrencia de la lesión cuando no es removida por completo (4%)<sup>7</sup>.

## CONCLUSIÓN

Se presenta el caso de una exostosis subungular que comprometía el primer dedo del pie izquierdo. Se quiere resaltar la presentación poco frecuente de esta lesión, en la cual el tumor no era evidente clínicamente; en cambio, se manifestó con alteraciones importantes en la anatomía de la lámina ungular y la punta del dedo, lo que llevó a pensar que se trataba de una onicomiosis, lo cual ocasionó un retardo en el diagnóstico y el tratamiento apropiado. Hay que recordar que el tratamiento se basan en la escisión completa del tumor, con manipulación cuidadosa del lecho para disminuir el riesgo de distrofia ungular.

## REFERENCIAS

1. Suresh SS, Zaki H. Subungual exostosis of the big toe: Case reports. *J Plast Reconstr Aesthet Surg.* 2009;62:e680-1.
2. DaCabra MP, Gupta SK, Ferri-de-Barros F. Subungual exostosis of the toes: A systematic review. *Clin Orthop Relat Res.* 2014;472:1251-9.
3. Morais P, Falta citar cinco autores, *et al.* Subungual nodule of the great toe. *Aust Fam Physician.* 2013;42:213-5.
4. Ba ar H, nanmaz ME, Ba ar B, Bal E, Köse KÇ. Protruded and non protruded subungual exostosis: Differences in surgical approach. *Indian J Orthop.* 2014;48:49-52.
5. Higuchi K, Oiso N, Yoshida M, Kawada A. Preoperative assessment using magnetic resonance imaging for subungual exostosis beneath the proximal region of the nail plate. *Case Rep Dermatol.* 2011;3:155-7.
6. Aguirre LM, Mendoza N, Gómez LM, Cuartas F. Osteocondroma subungular: reporte de caso y técnica quirúrgica utilizada. *ver Asoc Colomb Dermatol Cir Dermatol.* 2014;22:336-9.
7. Choi CM, Cho HR, Lew BL, Sim WY. Subungual exostosis treated with an *in situ* thin split-thickness toenail bed graft. *Dermatol Ther.* 2011;24:452-4.

# LLEGÓ LA EVOLUCIÓN DE ELUAGE

## NUEVO

# PhysioLift

ARQUITECTURA ANTIEDAD

### ASCOFILLINE™

SCOPHYLLUM NODOSUM EXTRACT.

10 kDa\*

- Antiedad reestructurante

**RECARGA LA PIEL CON COLÁGENO**

Mejora la firmeza y elasticidad

### RETINALDEHÍDO

284 Da\*

- Antiedad renovador

**RECARGA LA PIEL CON VITAMINA A**

Alisa las arrugas

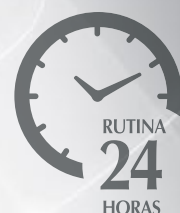### MONO-OLIGÓMEROS DE ÁCIDO HIALURÓNICO

120 kDa\*

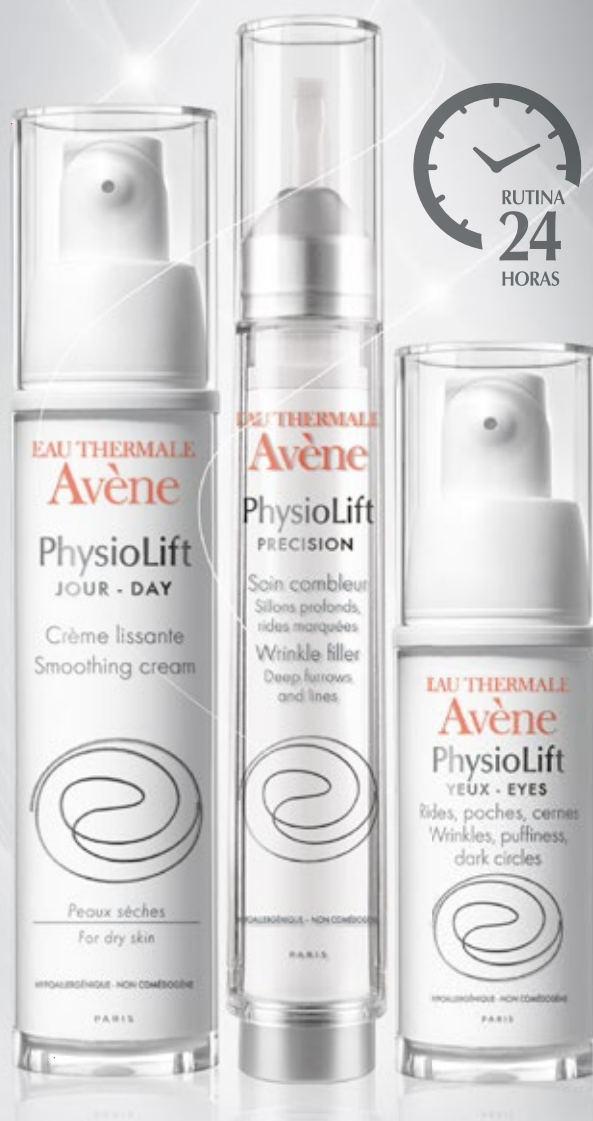- Antiedad redensificante

**RECARGA LA PIEL CON ÁCIDO HIALURÓNICO**

Redensifica la piel



RUTINA  
**24**  
HORAS



**NUEVA TECNOLOGÍA**  
que restaura visiblemente  
las arrugas **MÁS** profundas,  
ilumina y reafirma la piel

EAU THERMALE  
**Avène**

\*Pruebas in vitro

Descubre más en [www.eau-thermale-avene.co](http://www.eau-thermale-avene.co). Todos los productos cuentan con notificación sanitaria aprobadas por el Inivma

distribuido por:  
**percos.com**  
018000 912 246 Nat.



**Las especialidades dentro de la especialidad**

**Del 3 al 6 de noviembre**

**Hotel Las Américas - cartagena de Indias**

 **2017** 



## Resúmenes del II Congreso Colombiano de Especialidades Dermatológicas

### Acné agminata, a propósito de un caso

David Alfredo Castillo, Rocío Reyes, Mayerly Cárdenas. David Castillo, Samuel Morales

*Funinderma, Bogotá*

**Introducción:** El acné agminata, también conocido como lupus miliar facial diseminado, es una dermatosis inflamatoria crónica, infrecuente, de etiopatogenia no clara e involución espontánea<sup>1</sup>. Es una entidad controversial por su diversidad clínica y su expresión histopatológica; algunos autores la consideran una forma de sarcoidosis, rosácea granulomatosa o lupus vulgar, entre otras<sup>2</sup>. Se presenta el caso de un paciente con una presentación inusual de acné agminata.

**Materiales y métodos:** Se trata de un paciente de sexo masculino de 34 años, procedente de la zona urbana que consultó por presentar una pápula eritematosa en el párpado superior izquierdo desde dos meses antes, que fue aumentando su tamaño, indolora y que posteriormente presentó salida de material purulento. El paciente no refirió ningún otro síntoma asociado.

Entre los antecedentes personales refirió infección por HIV, neumonía por *Pneumocystis carinii*, papulosis bowenoide, hepatitis por citomegalovirus e histoplasmosis; el paciente recibió manejo antirretroviral con seguimiento por infectología. En los antecedentes familiares refirió que la madre y el padre sufrían de diabetes mellitus de tipo II.

En el examen físico se observó tumoración de 0,7 cm de diámetro, eritematosa, en el párpado superior izquierdo; no tenía otras lesiones cutáneas y se encontraba en buen estado general.

**Resultados:** En los exámenes paraclinicos se encontró: radiografía de tórax, normal; PPD, induración de 0 mm; perfil lipídico, normal; perfil hepático, normal; serología, no reactiva; carga viral: 74 copias/ml, log 10, 1.87; conteo de CD4: 448/mm<sup>3</sup>; relación CD4/CD8, 0,33; anticuerpos contra hepatitis C, negativos; AgHBs, no reactivo.

En el diagnóstico anatomopatológico se reportó epidermis atenuada y en la dermis un denso infiltrado difuso de carácter linfohistiocitario nodular granulomatoso, con algunos centros de caseificación, abundantes linfocitos mononucleares y plasmocitos, entre otras células. Además, los histiocitos confluían y

configuraban ocasionales células gigantes multinucleadas.

Se practicaron coloraciones especiales de ZN modificado y PAS que fueron negativas para microorganismos.

Por las características clínicas e histopatológicas y descartando otras enfermedades, se hizo el diagnóstico de acné agminata, para lo cual se inició tratamiento con doxiciclina –100 mg día por un mes– y se obtuvo regresión de la lesión.

**Conclusiones:** El acné agminata es un proceso inflamatorio crónico poco frecuente que se observa en adolescentes y adultos de ambos sexos<sup>1</sup>.

Se presenta como pápulas rojas, marrones o de color marrón amarillento, que con el tiempo evolucionan a pústulas y cicatrices pigmentadas, luego presentan involución y regresión<sup>2</sup>. Se distribuyen en la región central y lateral de la cara; las cejas y los párpados también pueden verse afectados<sup>3</sup>. Se manifiestan como lesiones únicas o múltiples; por lo general, el paciente cursa sin síntomas y las lesiones involucionan espontáneamente en 6 a 24 meses dejando cicatrices atróficas puntiformes<sup>1,4</sup>. Inicialmente, se pensó que era una expresión de la tuberculosis o tuber-



culides. Otros casos se identificaron como una variante micropapular de sarcoidosis. Recientemente, se ha considerado como una manifestación de rosácea; su confirmación por el estudio histopatológico es imprescindible<sup>3</sup>. La similitud histológica a la tuberculosis (presencia de necrosis central caseificante) puede causar confusión diagnóstica<sup>1,5</sup>. Aunque la patogénesis exacta es desconocida, muchos autores han sugerido que los granulomas en el acné agminata se asocian con inflamación y destrucción de las unidades pilosebáceas<sup>2,6</sup>.

Se han usado varios tratamientos que han probado ser efectivos en grados variables. Se ha utilizado dapsona, doxiciclina, minociclina, isotretinoína e, incluso, corticosteroides orales para lograr remisiones efectivas; los agentes tópicos, como psoralenos, eritromicina y metronidazol, también han demostrado resultados alentadores<sup>3</sup>.

Se presenta este caso porque clínicamente es una forma inusual y por su asociación con el diagnóstico de HIV, el cual no encontramos reportado en la literatura como comorbilidad del acné agminata.

## BIBLIOGRAFÍA

1. Landgrave I, Sigall DA, Jiménez ER, Arenas R, Suárez R, Memije MEV. Lupus miliaris disseminatus faciei. Informe de un caso tratado con minociclina. *Dermatología Rev Mex*. 2008;52:85-8.
2. Rocas D, Kanitakis J. Lupus miliaris disseminatus faciei: Report of a new case and brief literature review. *Dermatol Online J*. 2013;19(3). Disponible en: <http://escholarship.org/uc/item/2tc6s6b1>.

3. Sehgal VN, Srivastava G, Aggarwal AK, Reddy V, Sharma S. Lupus miliaris disseminatus faciei part II: An overview. *Skinmed*. 2005;4:234-8.
4. Moloney F, Egan C. Clinico-pathological cases. *Clin Exp Dermatol*. 2003;28:685-6.
5. Ferrara G, Cannone M, Scalvenzi M, et al. Facial granulomatous diseases. *Am J Dermatopathol*. 2001;23:8-15.
6. Nishimoto J, Amano M, Setoyama M. The detection of *Propionibacterium acnes* signatures in granulomas of lupus miliaris disseminatus faciei. *J Dermatol*. 2015;42:418-421.

## Acropigmentación reticulada de Dohi: reporte de un caso familiar

Jeniffer Muñoz<sup>1</sup>, María Juliana Jubert<sup>2</sup>, Santiago Palacios<sup>1</sup>

<sup>1</sup> Médico dermatólogo, CEPI, Centro de la Piel, Quito, Ecuador

<sup>2</sup> Médica, residente de Dermatología, CEPI, Centro de la Piel, Quito, Ecuador

**Introducción:** La acropigmentación reticulada de Dohi o discromatosis simétrica hereditaria es una genodermatosis pigmentaria rara, generalmente con patrón de herencia autosómico dominante, aunque se han reportado casos con herencia autosómica recesiva y de forma esporádica. Fue descrito por primera vez por Dohi en 12 pacientes japoneses vistos entre 1920 y 1922. La denominación 'discromatosis simétrica hereditaria' fue acuñada por Toyama, en 1929.

La mayoría de los casos son provenientes de regiones asiáticas (China y Japón); sin embargo, se han reportado algunos casos en otras razas (europeos, indús, suramericanos).

Se presentan dos hermanas con acropigmentación reticulada de Dohi, con máculas hiperpigmentadas o hipopigmentadas en el dorso de las manos, típicas de esta genodermatosis.

**Materiales y métodos:** Se trata de dos pacientes de sexo femenino de 7 y 14 años de edad, sin antecedentes personales o familiares de importancia. Presentaban lesiones hipopigmentadas e hiperpigmentadas asintomáticas en el dorso de las manos y lesiones castañas en el rostro. Según la madre, las lesiones empezaron a aparecer a partir de los dos años de edad con evolución progresiva. En la paciente A continuaron apareciendo lesiones pigmentadas en otras áreas del cuerpo. En la paciente B hubo estabilidad del curso clínico.

En el examen dermatológico de la paciente A, se observaron máculas hipopigmentadas e hiperpigmentadas con patrón reticular en el dorso de las manos, las rodillas y la región anterior del cuello. En la paciente B, se apreciaban máculas hipopigmentadas irregulares y simétricas en el dorso de las articulaciones interfalángicas y metacarpofalángicas. Las dos pacientes presentaban máculas hiperpigmentadas en la cara, de tipo efeloides. No se observaron lesiones en los genitales, la mucosa oral o la región palmo-plantar.

**Resultados y discusión:** La acropigmentación reticulada de Dohi

es una discromatosis distal que usualmente se inicia en la infancia, antes de los seis años. Su etiopatogenia aún no es clara. Se ha identificado mutación del gen ARN específico de la adenosina deaminasa (*ADAR1*) que conlleva alteración de la producción y la distribución de la melanina a las unidades de melanización epidérmica.

Se manifiesta como máculas hipopigmentadas e hiperpigmentadas con un patrón moteado en el dorso de las manos y los pies. Su curso es progresivo y se extienden en forma proximal, como se observó en el caso de la paciente B que presentaba lesiones en las rodillas y en la región cervical. En la mitad de los casos, se presentan máculas hiperpigmentadas en el área facial.

Generalmente, la acropigmentación reticulada de Dohi no tiene compromiso sistémico o asociación con otros trastornos. Sin embargo, se han reportado pacientes con neurofibromatosis de tipo I, distonía idiopática de torsión, talasemia, polidactilia o retardo mental, entre otras.

Histológicamente, se observa aumento del número de melanocitos basales en las lesiones hiperpigmentadas y reducción de la densidad de los melanocitos en las máculas despigmentadas.

Las lesiones permanecen con el mismo aspecto durante toda la vida. No se conoce ningún tratamiento efectivo; se han usado corticoesteroides tópicos y PUVA sin éxito.

**Conclusión:** Se presenta un caso familiar de acropigmentación reticulada de Dohi, dada su rara ocurrencia en Latinoamérica, ya que es una genodermatosis con un mayor número de casos descritos

en Asia. Cabe recalcar que el estudio histopatológico no siempre es necesario, ya que el diagnóstico es básicamente clínico.

## BIBLIOGRAFÍA

1. Namitha P, Sacchidanand S. Dyschromias: A series of five interesting cases from India. *Indian J Dermatol.* 2015;60:636.
2. Alfadley A, Al-Ajlan A, Hainau B, Pedersen KT, Al-Hoqail I. Reticulate acropigmentation of Dohi: A case report of autosomal recessive inheritance. *J Am Acad Dermatol.* 2000;43(Pt.1):113-7.
3. Dutta A, Ghosh SK, Mandal RK. Dyschromatosis symmetrica hereditaria with neurological abnormalities. *Indian J Dermatol Venereol Leprol.* 2014;80:549-51.
4. Mohana D, Verma U, Amar AJ, Choudhary RKP. Reticulate acropigmentation of Dohi: A case report with insight into genodermatoses with mottled pigmentation. *Indian J Dermatol.* 2012;57:42-4.
5. Obieta MPP. Familial reticulate acropigmentation of Dohi: A case report. *Dermatol Online J.* Fecha de consulta: 28 de julio de 2016. Disponible en: <http://escholarship.org/uc/item/55bow65v>.
6. Peng ACY, Chen YA, Chao SC. Dyschromatosis symmetrica hereditaria: A retrospective case series and literature review. *Dermatol Sin.* 2013;31:19-24.

## Actinomicetoma por *Actinomadura madurae*: un reporte de caso

Jairo Hernán Rodríguez<sup>1</sup>, Janeth Villanueva<sup>2</sup>

<sup>1</sup> Médico, residente de segundo año de Dermatología, Sección de Dermatología y Cirugía Dermatológica, Departamento de Medicina Interna, Facultad de Salud, Universidad del Valle, Cali, Colombia

<sup>2</sup> Médica dermatóloga y micóloga; profesora asistente, Sección de Dermatología y Cirugía Dermatológica, Departamento de Medicina Interna, Facultad de Salud, Universidad del Valle. Cali, Colombia

Se presenta el caso de un paciente de 65 años y de sexo masculino, con lesión en el pie izquierdo. Comentó tres años antes, después de un traumatismo, herida con clavo o puntilla en la planta del pie, y presentaba edema, hiperpigmentación y formación de nódulos.

En el examen físico se observaba gran edema duro en todo el pie con predominio en la articulación tibiotarsal, con formación de nódulos duros cicatriciales, de aspecto mamelonado, con drenaje de material serosanguinolento; se hizo la impresión diagnóstica de micetoma y se tomó muestra para cultivo.

Se ejerció presión sobre varios de los nódulos mamelonados y se observó la salida de granos de aspecto blanquecino de 3 a 4 mm de tamaño sugestivos de *Actinomadura madurae*. Se tomó una muestra y se colocó en KOH al 10 % y, a la microscopía de luz, se observaron granos de color crema con las características de las lesiones.

En los controles posteriores, se ordenó una radiografía del pie izquierdo, en la cual se apreció gran compromiso óseo con osteólisis de los huesos del tarso y de las falanges de los dedos del pie, y se ordenó la valoración por ortopedia.

**Discusión:** En 1842, John McGill, cirujano inglés, observó estos padecimientos en Madrás, en la región de Madura en India. Tiene una distribución mundial, es más frecuente en hombres que en mujeres con una relación de 4:1 y, sobre todo, en agricultores o trabajadores del campo.

Los actinomicetomas representan el 60 % de los casos, de los cuales *Nocardia brasiliensis* es el patógeno más frecuente, con el 90 %; le sigue *A. madurae*, con el 10 %; de los eumicetomas, los hongos más frecuentes son *Madurella mycetomatis* y *Scedosporium boydii*.

La topografía habitual es en los miembros inferiores (60 %) y en el pie (50 %). Se caracteriza por aumento del volumen, deformidad de área y fístulas que drenan material serosanguinolento, donde se encuentra el agente causal formando “granos”. Tienen aspecto de nódulos con fístulas con anillo carnoso o mamelonado; los granos pueden ser microscópicos, como en los granos de *Nocardia* spp., o bien, visibles macroscópicamente (3 a 5 mm) como sucede en *A. madurae*. Este proceso inflamatorio crónico puede afectar estructuras subyacentes, causando periostitis y osteomielitis.

El diagnóstico se hace por la visualización directa de los granos mediante microscopía de luz o por medio de cultivos; para *A. madurae* se requiere un medio

de cultivo especial, como el de Lowenstein-Jensen.

El tratamiento para los actinomicetomas es la dapsona, de 100 a 200 mg/día, el trimetoprim-sulfametoxazol, 160 mg y 800 mg, y amikacina, 15 mg/kg en ciclos de cada 15 a 21 días de 4 a 5 dosis intravenosas.

**Conclusiones:** Se presenta un caso de micetoma por *A. madurae*; no es frecuente este agente etiológico como causa de esta enfermedad y sería el primer caso reportado en Colombia. El diagnóstico se hizo mediante visualización directa de los granos que salen por los nódulos mamelonados y la identificación con microscopio de luz de las clavazas, que son características de los granos en los micetomas. La visualización directa de los granos lo diferencia de la infección por *Nocardia* spp.

#### Referencias

1. Arenas R. Micetomas. En: Micología médica ilustrada. Cuarta edición. México, D.F.: McGraw Hill; 2011. p 125-45.
2. Bonifaz A. Micetomas. En: Micología médica básica. Cuarta edición. México, D.F.: McGraw Hill; 2012. p. 189-213.
3. Bonifaz A, Tirado-Sánchez A, Calderón L, Saúl A, Araíza J, Hernández M, et al. Mycetoma: Experience of 482 cases in a single center in México. PLoS Negl Trop Dis. 2014;8:e3102.
4. Jerez R, Schafer F, Fich F, García P, León P, González S. Actinomycotic mycetoma due to *Actinomyces madurae*. Rev Chilena Infectol. 2012;29:459-63.
5. Nenoff P, van de Sande WW, Fahal AH, Reinell D, Schofer H. Eumycetoma and actinomycete-

toma—an update on causative agents, epidemiology, pathogenesis, diagnostics and therapy. J Eur Acad Dermatol Venereol. 2015;29:1873-83.

---

## Adultos con diagnóstico de psoriasis, experiencia de 6 años en el Hospital Universitario de La Samaritana

Carolina Cortés, Elkin Peñaranda, Daniela Chaparro, Liliana Peña, Eduardo Roa

**Introducción:** La psoriasis, dado su componente inflamatorio, modifica la supervivencia de los pacientes que la padecen, especialmente cuando se asocia con comorbilidades, lo cual obliga a mejorar las estrategias de promoción y prevención en este grupo de pacientes. Pocos estudios se han llevado a cabo utilizando un índice de comorbilidad validado que permita inferir información pronóstica de mortalidad. El índice de comorbilidad de Charlson es un puntaje que incluye 17 enfermedades sistémicas, utilizado para predecir la mortalidad a 5 años de los pacientes en función de sus diferentes comorbilidades.

El Hospital Universitario de La Samaritana es un centro de referencia para el departamento de Cundinamarca, con condiciones socioeconómicas que difieren de las de las poblaciones en las cuales se han llevado a cabo estudios similares. No contamos con estudios en la población colombiana que nos permitan conocer cuáles son las comorbilidades más frecuentes

en los pacientes con psoriasis, ni cuál es su relación con la gravedad de la psoriasis.

**Objetivo:** Determinar la correlación existente entre la gravedad clínica de la enfermedad y las comorbilidades presentes en pacientes adultos con diagnóstico de psoriasis, atendidos en el Servicio de Dermatología del Hospital Universitario de La Samaritana entre enero 2010 y abril de 2016.

**Materiales y métodos:** Se llevó a cabo un estudio observacional retrospectivo.

**Criterios de inclusión:** Pacientes mayores de 18 años con diagnóstico de psoriasis que hubieran acudido a valoración de dermatología en la Clínica de Psoriasis del Hospital Universitario de La Samaritana ya sea por consulta externa o durante su hospitalización, entre el 1° de enero del 2010 y el 30 de abril del 2016. La gravedad se determinó con el índice PASI registrado en las historias clínicas. Se documentaron las comorbilidades más prevalentes y se calculó en cada caso el índice de comorbilidad de Charlson a partir de la información consignada en las historias.

**Resultados:** Este es el estudio colombiano con mayor número de pacientes cuyo objetivo primario fue evaluar las comorbilidades en psoriasis. Cumplieron los criterios de inclusión 341 pacientes, 144 mujeres (42,2 %) y 197 hombres (27,8 %), con una edad media de 48 años (edad mínima: 18, y edad máxima: 88 años).

La gravedad de la enfermedad se evaluó con el índice PASI registrado en las historias clínicas en la consulta de inicio de tratamiento.

El 54,8 % (187) de los pacientes presentó, al menos, una comorbilidad. Las comorbilidades más prevalentes en la población evaluada fueron: dislipidemia (32 %), hipertensión arterial (26,1 %) y obesidad (23,8 %); se calculó en cada caso el índice de comorbilidad de Charlson.

Se utilizó la prueba de ji al cuadrado para evaluar la asociación entre cada una de las comorbilidades y la gravedad clínica de la psoriasis; se encontró asociación estadísticamente significativa únicamente entre la gravedad de la psoriasis y la presencia de obesidad ( $\chi^2=8,343$ , grados de libertad: 3,  $p=0,039$ ). No se encontró en la población evaluada asociación estadísticamente significativa entre la gravedad clínica de la psoriasis y el índice de comorbilidad de Charlson.

## CONCLUSIONES:

1. Las comorbilidades más prevalentes en pacientes adultos con diagnóstico de psoriasis atendidos en el Hospital Universitario de La Samaritana fueron: dislipidemia (32 %), hipertensión arterial (26,1 %) y obesidad (23,8 %).
2. No se encontró asociación estadísticamente significativa entre la presencia de comorbilidades y la gravedad clínica de la psoriasis en este grupo de pacientes.
3. Las comorbilidades cardiovasculares y metabólicas se presentan en este grupo de pacientes independientemente de la gravedad clínica.
4. El índice de comorbilidad de Charlson no tiene en cuenta las comorbilidades más prevalentes

en pacientes con diagnóstico de psoriasis (dislipidemia, hipertensión y obesidad), por lo que no lo consideramos un buen indicador de la carga de enfermedad en este grupo de pacientes.

5. Se requieren estudios que evalúen la asociación entre gravedad clínica de la psoriasis y mortalidad.

6. Se deben implementar estrategias de tamización para todos los pacientes con diagnóstico de psoriasis atendidos en el Hospital Universitario de La Samaritana para las principales comorbilidades, sin importar la gravedad clínica.

## BIBLIOGRAFÍA

1. Charlson ME, Pompei P, Ales KL, MacKenzie CR. A new method of classifying prognostic comorbidity in longitudinal studies: Development and validation. *J Chronic Dis.* 1987;40:373-83.
2. Christophers E. Comorbidities in psoriasis. *Clin Dermatol.* 2007;25:529-34.
3. Gelfand JM, Neimann AL, Shin DB, Wang X, Margolis DJ, Troxel AB. Risk of myocardial infarction in patients with psoriasis. *JAMA.* 2006;296:1735-41.
4. Gottlieb AB, Dann F. Comorbidities in patients with psoriasis. *Am J Med.* 2009;122:1150.

---

## Ainhum (dactilólisis espontánea): a propósito de un caso

Luis Fernando González, Carlos Alfonso González, Adriana Motta

**Introducción:** El ainhum o dactilólisis espontánea es una condición idiopática secundaria a la autoamputación digital que resulta por una banda de constricción <sup>1-5</sup>. Afecta principalmente a adultos afrodescendientes con compromiso de los dedos de los pies <sup>1-5</sup>. Se presenta el caso de un paciente adulto mayor con un cuadro clínico indicativo de ainhum, una consulta poco frecuente para el dermatólogo.

**Caso clínico:** Se trata de un hombre de 75 años afrodescendiente, natural de Tumaco (Nariño), con un cuadro clínico de un año de evolución consistente en lesión en el quinto dedo del pie izquierdo, asociada a dolor. El paciente presentaba el antecedente de hipertensión arterial sistémica controlada.

En el examen físico se observó una placa escleroatrófica circular en la falange media del quinto dedo del pie izquierdo. Se tomó una radiografía de pie en la que se observaba osteoatrofia de la falange media del quinto dedo del pie izquierdo. Ante la sospecha de morfea, se tomó una biopsia de piel que mostró fibrosis dérmica que descartó una esclerodermia localizada. Dados los hallazgos clínicos y radiológicos, se hizo un diagnóstico de ainhum o dactilólisis espontánea.

**Discusión:** El ainhum o dactilólisis espontánea se presenta como una banda fibrosa constrictiva circunferencial y dolorosa, que afecta el quinto dedo de los pies, con posterior isquemia progresiva y eventual autoamputación de la falange comprometida <sup>1</sup>. La población afectada son afrodescendien-

tes entre los 20 y los 50 años, y es más frecuente en hombres, como en este caso. El ainhum se presenta en zonas tropicales y subtropicales, con una incidencia entre 0,015 % y 2 % <sup>1</sup>. En Colombia, esta condición es poco reportada; se encontraron tres casos publicados por Uribe, en 1940, y Vélez, en 1992 <sup>1</sup>. Este reporte es el cuarto caso documentado.

La etiología del ainhum es desconocida, aunque se ha relacionado con factores hereditarios, mecánicos o inflamatorios <sup>1,2</sup>. La hipertensión arterial sistémica es la enfermedad concomitante más frecuentemente asociada (presente en este caso), seguida por la diabetes y la enfermedad vascular periférica <sup>3</sup>. Se debe diferenciar del pseudoainhum primario, una condición congénita que se manifiesta en los primeros años de vida <sup>4</sup>, y del pseudoainhum secundario, el cual se asocia con queratodermia y recibe el nombre de síndrome de Vohwinkel o asociado a trauma, enfermedad de Hansen, esclerodermia, queratodermia atípica, siringomielia, sífilis, y gangrena vascular o diabética <sup>1</sup>.

Los criterios diagnósticos incluyen la presencia de una banda de constricción de tejidos blandos, aumento bulboso distal del dedo afectado y destrucción ósea de la falange, todos estos criterios presentes en este caso. Cole, *et al.* <sup>5</sup>, describieron cuatro estadios clínicos: en el I, se observa un callo o clavo que progresa a un surco estrecho o fisura circular que afecta el dedo; en el II, se evidencia deformación bulbar del tercio distal de la falange comprometida asociada a resorción ósea y estrechez arterial; en el III, se presenta dolor y separación ósea de la articulación e hipermovilidad de la falange, y el IV

estadio se caracteriza por autoamputación isquémica de la falange <sup>5</sup>.

El tratamiento para los estadios I y II del ainhum es quirúrgico con Z-plastia, prevención del trauma y evitar calzado incómodo <sup>5</sup>. Cuando se observa daño óseo, el pronóstico de la falange es pobre y la amputación es la mejor opción. Este caso se clasificó como en estadio III con indicación de manejo quirúrgico <sup>5</sup>.

**Conclusión:** Se presenta un un adulto mayor afrodescendiente con ainhum o dactilólisis espontánea, es el cuarto caso reportado en la literatura científica colombiana y una consulta poco frecuente, pero de interés para el dermatólogo.

## REFERENCIAS

1. Prabhu R, Kannan NS, Vinoth S, Praveen CB. Ainhum—A rare case report. *J Clin Diagn Res.* 2016;10:PD17-8.
2. Vélez ID, Vargas J, Valencia C, Wolff JC, Hernández M. Dactilólisis espontánea o ainhum. *latreia* 1992;5:157-9.
3. Daccarett M, Espinosa G, Rahimi F, Eckerman CM, Wayne-Bruton S, Couture M, *et al.* Ainhum (dactylolysis spontanea): A radiological survey of 6,000 patients. *J Foot Ankle Surg.* 2002;41:372-8.
4. Rashid RM, Cowan E, Abbasi SA, Brieve J, Alam M. Destructive deformation of the digits with auto-amputation: A review of pseudo-ainhum. *J Eur Acad Dermatol Venereol.* 2007;21:732-7.
5. Cole GJ. Ainhum: An account of fifty-four patients with special reference to etiology and treatment. *J Bone Joint Surg Br.* 1965;47:43-51.



## Calcifilaxis no urémica asociada a warfarina, un caso atípico

Tatiana María Restrepo<sup>1</sup>, María Fernanda Corrales<sup>1</sup>, Diego Espinosa<sup>2</sup>, Ana Cristina Ruiz<sup>3</sup>

<sup>1</sup> Residente de Dermatología de tercer año, Universidad CES, Medellín, Colombia

<sup>2</sup> Dermatólogo, Universidad CES, Medellín, Colombia

<sup>3</sup> Dermatopatóloga, Universidad CES, Medellín, Colombia

La calcifilaxis es una entidad poco común, en la cual se produce calcificación vascular que produce lesiones de inicio súbito en la piel, usualmente en miembros inferiores; se caracterizan por eritema, edema, livedo reticularis, ulceración y necrosis, asociadas a dolor intenso (1). Existen dos etiologías, urémica y no urémica. En esta última, se describen como posibles desencadenantes las enfermedades neoplásicas, las reumatológicas, el hiperparatiroidismo primario y el consumo de medicamentos, como la warfarina (2,3).

Se reporta una paciente de 69 años, residente en Medellín, que consultó por un cuadro clínico de dos días de evolución indicativo de un síndrome similar a la influenza secundario a la administración de ácido zoledrónico, por lo que se hospitalizó. Posteriormente, se solicitó interconsulta al Servicio de Dermatología, por un cuadro clínico de cuatro horas de evolución, de eritema, edema, y dolor intenso y persistente en ambas piernas, que no mejoraba con los cambios de posición ni con la aplicación de compresas frías.

Como antecedentes patológicos de importancia, la paciente informó que era hipertensa, diabética, con osteoporosis y fibrilación auricular, por lo que se encontraba recibiendo warfarina.

En el examen físico, se encontró una paciente álgida y afebril. Presentaba placas eritematosas mal definidas, confluentes, algunas habonosas, anulares y otras infiltradas con edema de grado II, y piel brillante en ambas piernas, que se extendían hasta el dorso de los pies, con algunas áreas de petequias agrupadas y marcado dolor a la palpación superficial.

En los exámenes de laboratorio, se encontró elevación de reactantes de fase aguda. El hemograma, el ionograma, el factor reumatoide y el complemento fueron normales; los hemocultivos fueron negativos, y las pruebas de función hepática y renal no presentaban alteraciones. En la ecografía Doppler de los miembros inferiores, se reportó linfedema y trombo distal en la extremidad inferior derecha, y en la ecocardiografía, hipertensión pulmonar. Los tiempos de coagulación estaban levemente prolongados.

Se tomó biopsia de piel en la que se informó epidermis y dermis sin cambios llamativos y en el tejido celular subcutáneo se observaba depósito de calcio en los adipocitos y en la pared vascular, apreciándose oclusión e inflamación aguda mural en los vasos de mediano calibre. Se observaron áreas de necrosis grasa e infiltrado inflamatorio linfocitocitario, hallazgos con los cuales se hizo el diagnóstico de calcifilaxis.

Se solicitaron otros exámenes de laboratorio, como complemento, para buscar la posible causa de la

enfermedad. Se encontró paratiroides con leve elevación, la cual se debió a una falsa elevación de la molécula intacta. Los resultados de los exámenes de calcio, fósforo, vitamina D y azoados fueron normales. El perfil reumatológico, la tomografía axial de cráneo simple, la endoscopia digestiva, la ecografía de abdomen y tiroides, y las radiografías de tórax y de huesos largos, no reportaron alteraciones de importancia. La electroforesis de proteínas con gammapatía policlonal era explicable por el proceso inflamatorio.

Finalmente, se descartó hiperparatiroidismo primario y trombosis venosa profunda, debido a que el fenómeno vascular obstructivo se explicaba por la calcifilaxis y la paciente se encontraba 'sobreaticoagulada'. Se inició manejo con tiosulfato de sodio, que incrementa la solubilidad de los depósitos de calcio; se suspendió la warfarina, la cual se cambió por otro anticoagulante, y recibió analgésicos opioides, obteniéndose mejoría del cuadro clínico.

En conclusión, se presenta el caso de una paciente con calcifilaxis no urémica, en la que se descartaron causas neoplásicas, endocrinas y reumatológicas. Se encontró como factor asociado más probable el consumo de warfarina, estando este medicamento entre los principales fármacos que pueden desencadenar la entidad. En la literatura científica no se encontró ningún reporte de calcifilaxis asociada al ácido zoledrónico.

## BIBLIOGRAFÍA

1. Arch Dermatol. 2009;145:451-8.
2. Calciphylaxis from non-uremic causes: A systematic review. Fecha de consulta: 22 de

julio de 2016. Disponible en: <http://www.ncbi.nlm.nih.gov/bdigital.ces.edu.co:2048/pmc/articles/PMC2440281/?report=reader#>.

3. *Lancet Diabetes & Endocrinology*. 2014;2:90.

## Carcinoma endometrial como manifestación del síndrome de Cowden

**Carolina Cabrera, Laura Sandoval, Adriana Motta**

*Universidad El Bosque, Bogotá, D.C., Colombia*

**Introducción:** La enfermedad de Cowden es un trastorno genético autosómico dominante, poco común, caracterizado por múltiples tumores hamartomatosos de origen ectodérmico, mesodérmico y endodérmico<sup>2</sup>. Las manifestaciones mucocutáneas son la forma de presentación más frecuente de esta enfermedad. Otros hallazgos importantes incluyen las neoplasias benignas y malignas de la mama, de tiroides y de endometrio<sup>3</sup>. Se presenta el caso de una paciente con enfermedad de Cowden y carcinoma endometrial.

**Caso clínico:** Se trata de una mujer de 34 años que consultó al Servicio de Estomatología por un cuadro clínico de siete años de evolución consistente en placas verrugosas y dolorosas en la mucosa oral que, inicialmente, se interpretaron como verrugas virales.

Se practicó una biopsia que mostró hiperplasia papilar inflamatoria con inmunohistoquímica negativa para HPV. Ante la ausencia de correlación

clínico-patológica, fue remitida al Servicio de Dermatología. Como antecedentes, presentaba parálisis facial y apendicetomía.

En el examen físico, presentaba múltiples pápulas verrugosas que confluían formando placas con aspecto de empedrado en los labios y el paladar duro, múltiples pápulas moriformes en la lengua, además de pápulas eucrómicas en la frente y el dorso nasal.

Ante la sospecha de una enfermedad de Cowden, se solicitaron estudios de extensión y valoración por genética. En la resonancia magnética cerebral se encontraron quistes aracnoideos temporales, anterobasales y mediales de forma bilateral, que no ejercían efecto de masa. La ecografía pélvica mostró hallazgos indicativos de mioma y, la ecografía de tiroides, aumento de tamaño de la glándula y quistes coloides bilaterales. En la endoscopia de las vías digestivas altas se reportaron pólipos en el cuerpo gástrico. El estudio genético informó el gen *PTEN*, sin mutación detectable. La ecografía mamaria y la colonoscopia estuvieron dentro de límites normales. Seis años después del diagnóstico inicial, la paciente refirió un cuadro clínico de varios meses de sangrados menstruales abundantes con duración de 15 días, por lo cual fue remitida al servicio de ginecología. La ecografía transvaginal reportó el útero de 102 x 69 mm en anteversoflexión, de contornos irregulares y alteración de la ecogenicidad por presencia de imágenes hipoeoicas redondeadas. El endometrio era homogéneo, uniforme e hiperecoico, con engrosamiento de 18 mm de la línea endometrial. Por lo anterior, se decidió tomar una biopsia endometrial que mostró un carcinoma endometrioide bien dife-

renciado con focos de metaplasia escamosa. Se remitió la paciente al Servicio de Oncología Ginecológica para su tratamiento.

**Discusión:** La enfermedad de Cowden es una alteración multisistémica caracterizada por lesiones mucocutáneas, y tumores de mama, tiroides y del sistema gastrointestinal. Afecta 1 de 200.000 personas; obedece a herencia autosómica dominante con expresividad variable y con ligero predominio femenino. La mutación del gen homólogo de fosfatasa y tensina (*PTEN*) se encuentra en la mayoría de los pacientes con enfermedad de Cowden. La paciente presentaba varias manifestaciones clínicas de enfermedad de Cowden, pero pertenece al pequeño grupo en el cual no se encuentra la mutación en el gen *PTEN*. Cuando existe la mutación, se afectan los tejidos de proliferación fisiológica, como epidermis, mucosa oral y gastrointestinal, tiroides y epitelio mamario. Otras manifestaciones incluyen macrocefalia, triquilemomas y pápulas papilomatosas<sup>1,4</sup>.

La paciente presentaba hamartomas en la frente y la mucosa oral, quistes coloides tiroideos, pólipos gástricos y mioma uterino. Las pacientes con enfermedad de Cowden tienen un riesgo de 13 a 19 % de desarrollar cáncer endometrial. Ante la hemorragia uterina anormal, se realizaron los estudios correspondientes y se llegó al diagnóstico de cáncer endometrial. El riesgo de desarrollar cáncer de tiroides es de 10 %, de riñón, de 13 a 34 %, y colorrectal, de 16 %<sup>4</sup>. Por lo anterior, se ha realizado seguimiento de la paciente, sin que se presenten nuevas neoplasias hasta el momento.

**Conclusión:** Se presenta el caso de una paciente con enfermedad

de Cowden y carcinoma endometrial. Dada la incidencia de cáncer endometrial en pacientes con enfermedad de Cowden, se debe hacer su tamización. La *National Comprehensive Cancer Network* (NCCN) tiene guías de tamización para cáncer de tiroides y de mama, pero para el cáncer de endometrio proponen educar a la paciente <sup>4,5</sup>.

El caso presentado resalta la importancia de incluir el cáncer de endometrio dentro de las guías de tamización.

## REFERENCIAS

1. Bologna JL, Jorizzo JL, Schaffer JV. *Dermatology*. 3rd edition. London: Saunders; 2012.
2. Larumbe A, Iglesias ME, Illarramendi JJ, Córdoba A, Gállego M. Queratosis acral y queratosis folicular invertida como manifestación de la enfermedad de Cowden. *Actas Dermosifiliogr*. 2007;98:425-9.
3. Gustafson S, Zbuk KM, Scacheri C, Eng C. Cowden syndrome. *Semin Oncol*. 2007;34:428-34.
4. Elnaggar AC, Spunt SL, Smith W, Depas M, Santoso JT. Endometrial cancer in a 15-year-old girl: A complication of Cowden syndrome. *Gynecol Oncol Case Rep*. 2013;3:18-9.
5. Edwards JM, Alsop S, Modesitt SC. Coexisting atypical polypoid adenomyoma and endometrioid endometrial carcinoma in a young woman with Cowden syndrome: Case report and implications for screening and prevention. *Gynecol Oncol Rep*. 2012;2:29-31.
6. Morse CB, García RL, Calhoun KE, Swisher EM. Premalignant alterations in breast and

endometrium associated with a *PTEN* mutation in a woman with Cowden syndrome: Implications for preventive care. *Gynecol Oncol Rep*. 2015;12:13-6.

7. Gammon A, Jaspersen K, Kohlmann W, Burt RW. Hamartomatous polyposis syndromes. *Best Pract Res Clin Gastroenterol*. 2009;23:219-31.
8. Gutiérrez-Pascual M, Vicente-Martín FJ, Salamanca-Santamaría FJ, López-Esteban JL. Pápulas faciales y lipomatosis intestinal. *Actas Dermosifiliogr*. 2010;101:547-8.
9. Ponti G, Pellacani G, Seidenari S, Pollio A, Muscatello U, Tomasi A. Cancer-associated genodermatoses: Skin neoplasms as clues to hereditary tumor syndromes. *Crit Rev Oncol Hematol*. 2013;85:239.
10. Farooq A, Walker LJ, Bowling J, Audisio RA. Cowden syndrome. *Cancer Treat Rev*. 2010;36:577-83.
11. Porto ACS, Roider E, Ruzicka T. Cowden syndrome: Report of a case and brief review of literature. *An Bras Dermatol*. 2013;88:52-5.
12. Wong A, Ngeow J. Hereditary syndromes manifesting as endometrial carcinoma: How can pathological features aid risk assessment? *Biomed Res Int*. 2015;2015:219012.

**Introducción:** La lepra es una infección bacteriana compleja causada por el bacilo *Mycobacterium leprae*. La enfermedad afecta principalmente la piel, los nervios periféricos, la mucosa de las vías respiratorias superiores y los ojos, y puede causar discapacidad.

A partir de 1985, Colombia introdujo la poliquimioterapia para la curación de la lepra, cumpliendo globalmente con la meta de eliminación de la lepra como problema de salud pública en 1997, con una prevalencia registrada de 0,8 por 10.000 habitantes en el año 2000<sup>1</sup>.

Según los datos del Ministerio de Salud y el SIVIGILA, se mantiene la eliminación como una meta alcanzada y así se celebra desde el año 2000. Sin embargo, se presentan casos como este, característico y en un conviviente de un paciente con diagnóstico de lepra, tratado por la Secretaría de Salud del municipio de residencia, con el agravante de ser multibacilar y haber eliminado al ambiente durante mucho tiempo bacilos viables que pudieron infectar otras personas.

La importancia de presentar este caso radica en alertar a los dermatólogos, para que nos comprometamos con el diagnóstico precoz y el tratamiento oportuno de esta enfermedad, y con conocer el Programa Nacional de Lepra para colaborar con la eliminación efectiva de la enfermedad.

**Materiales y métodos:** Se trata de un paciente de sexo masculino de 26 años de edad, procedente y residente de Norcasia (Caldas), que consultó por un cuadro clínico de seis meses de evolución caracterizado por lesiones eritematosas en los pabellones auriculares, el tórax

## Eliminación de la lepra: utopía para el sistema de salud

**David Alfredo Castillo, David Castillo, Rocío Reyes, Mayerly Cárdenas, Camilo León Triana**  
*Funiniderma, Bogotá*

anterior, el abdomen y el dorso de las extremidades, asociadas a prurito intenso y obstrucción nasal.

Como antecedente principal, tenía un hermano con lepra lepromatosa en tratamiento médico antes del inicio de sus síntomas.

En el examen físico se encontraron pápulas y nódulos eritematosos en abdomen, pabellones auriculares, dorso y extremidades.

**Resultados:** La biopsia de piel demostró un denso infiltrado dérmico con múltiples histiocitos epiteloides y espumosos agregados en nódulos que, particularmente, seguían la trayectoria de los vasos y nervios. Con la coloración de Ziehl-Neelsen se identificaron innumerables bacilos ácido-alcohol resistentes (BAAR).

Con el diagnóstico de lepra lepromatosa, se inició el tratamiento recomendado por la OMS para la lepra multibacilar, es decir, 600 mg mensuales de rifampicina y 300 mg de clofazimina, en forma supervisada, y 50 mg diarios de dapsona, durante dos años.

**Conclusión:** La lepra llegó a Colombia con los conquistadores españoles y con los esclavos africanos, y ya en 1592 se debió construir en Cartagena el Hospital de San Lázaro para albergar a los enfermos de lepra. Desde entonces, los pacientes eran aislados en leprocomios, hasta la aparición de la dapsona como tratamiento. Finalmente, en 1985, se pudo curar la enfermedad con la combinación de fármacos, permitiendo la posibilidad de eliminar la lepra como problema de salud pública. Desde entonces, se descentralizó su tratamiento a los entes territoriales y, posteriormente, a los

aseguradores con el advenimiento de la ley 100 de 1993.

Todo esto hizo que desaparecieran los programas de control del Ministerio de Salud que funcionaban con campañas directas, con promotores que hacían la búsqueda activa de pacientes y tenían un gran conocimiento. Así, se pasó a su detección pasiva por parte de los dermatólogos, que muchas veces no piensan en la enfermedad y dejan de diagnosticar casos como el aquí expuesto, conviviente de otro enfermo multibacilar en tratamiento, con síntomas floridos y característicos, que no fue detectado en múltiples consultas previas.

Se propone la vinculación de la Asociación de Dermatología y sus filiales, de manera activa y en concordancia con el Ministerio de Salud, para lograr de verdad la meta de eliminar la lepra en nuestro país.

## BIBLIOGRAFÍA

1. Programa Nacional de Lepra. Bogotá: Ministerio de Salud y Protección Social, Colombia.

## Eritema flagelado: manifestación infrecuente de dermatomiositis

**Carolina Cabrera, Luis Fernando González, Adriana Motta, Mariam Rolón**

*Universidad El Bosque, Bogotá, D.C., Colombia*

**Introducción:** El eritema flagelado es una lesión inflamatoria de la piel que se ha descrito en asociación

con la bleomicina, la ingestión de hongos shiitake y, en algunas oportunidades, con la dermatomiositis<sup>1-3</sup>. La dermatomiositis es una miopatía inflamatoria idiopática autoinmunitaria con manifestaciones cutáneas comunes y otras menos frecuentes, como el eritema flagelado<sup>1</sup>. Se presenta el caso de una paciente con dermatomiositis y eritema flagelado.

**Caso clínico:** Se trata de una mujer de 59 años de edad, con un cuadro clínico de siete meses de evolución consistente en prurito en cara, cuello y miembros superiores, para lo cual se había aplicado betametasona y nistatina con ligera mejoría. Además, refirió debilidad y dolor muscular. Como antecedentes, presentaba hipertensión arterial sistémica, hipotiroidismo y diabetes mellitus, controladas.

En el examen físico, se observaron máculas eritemato-violáceas en la cara con predominio en párpados superiores y mejillas, y con leve edema de los párpados. En el dorso de las manos, antebrazos, abdomen, glúteos y espalda, había máculas y placas eritemato-violáceas con predominio en los pliegues. En la cara externa del tercio proximal de los brazos y la espalda, presentaba máculas eritematosas lineales que semejaban arañazos y, sobre la cara dorsal de las articulaciones metacarpofalángicas, placas eritematosas. En la cara anterior del tórax había áreas de poiquilodermia y, en la región inframamaria, múltiples pápulas eritematosas. La fuerza en miembros superiores era de 3/5 y, en los miembros inferiores, de 4/5.

Ante la sospecha de dermatomiositis, se solicitó la determinación de enzimas musculares, las cuales se encontraron elevadas (CPK

total aumentada en 10.233; AST, 463; ALT, 245; LDH 16.640), ANAS positivos con 1/2.560, Ac anti-Ro no reactivos, Ac anti-LA no reactivos, pruebas para hepatitis B negativas y hemograma normal.

En la electromiografía se informó enfermedad intrínseca de la fibra muscular, con mayor actividad en los miembros superiores.

En la biopsia de piel del dorso de las manos se observó ligera hiperqueratosis, algo de hipergranulosis con acantosis y escaso infiltrado linfocitario perivascular con engrosamiento de la capa basal evidenciada con la coloración PAS.

Con lo anterior, se hizo diagnóstico de dermatomiositis. Posteriormente, se descartaron neoplasias mediante radiografía de tórax (normal), endoscopia de vías digestivas altas (gastritis antral moderada) y colonoscopia (diverticulosis izquierda).

Se inició tratamiento con 150 mg/día de azatioprina y 50 mg/día de prednisona. Tres meses después, había clara mejoría clínica, con resolución de la debilidad y disminución de la CPK total. Aún presenta lesiones cutáneas, pero actualmente corresponden a hiperpigmentación posinflamatoria y no cursa con lesiones activas.

**Discusión:** La dermatomiositis es una miopatía inflamatoria idiopática, resultado de un proceso inmunológico secundario a algún desencadenante externo (agentes infecciosos, medicamentos) o a procesos neoplásicos en personas predispuestas. Clínicamente, se presenta con manifestaciones cutáneas comunes, como el eritema en heliotropo, pápulas y signo de Gottron, y poiquilodermia en

áreas fotoexpuestas, y otras menos comunes, como erosiones, ulceraciones, lesiones vesículo-ampollosas y eritema flagelado <sup>1</sup>.

El eritema flagelado fue descrito inicialmente por Moulin en 1970 como efecto secundario de la bleomicina dependiente de la dosis, debido al déficit de la enzima hidroxilasa de la bleomicina en la piel <sup>4</sup>. Cinco años después, Bohan y Peter reportaron su asociación con la dermatomiositis <sup>1</sup>. Recientemente, se ha observado su aparición con el consumo de hongos shiitake crudos o poco cocidos, y con la enfermedad de Still de inicio en la vida adulta <sup>3</sup>.

Clínicamente, se caracteriza por máculas eritemato-violáceas, edematosas, lineales, eventualmente petequias y, en ocasiones, pápulas que se asemejan a las lesiones generadas por un látigo o arañazos. Se localizan con mayor frecuencia en la región dorso-lumbar y en la parte proximal de las extremidades <sup>1-3</sup>. La paciente tenía máculas eritemato-violáceas lineales en la región dorso-lateral y en la cara lateral de los brazos. Los hallazgos histológicos son inespecíficos, pero permiten diferenciar el eritema flagelado de las lesiones traumáticas clínicamente similares, como aquellas producidas por rascado <sup>2</sup>.

Hasta el presente, se han publicado 12 casos de eritema flagelado asociado a dermatomiositis <sup>2,5-14</sup>. La mayoría de los casos son por dermatomiositis idiopática, como es el presente caso. Generalmente, las lesiones mejoran con corticoides sistémicos sin dejar hiperpigmentación posinflamatoria, en un plazo de 4 a 5 semanas <sup>2</sup>. La paciente presentó gran mejoría clínica, pero con hiperpigmentación posinfla-

matoria después de 12 semanas de tratamiento.

**Conclusión:** El eritema flagelado es una manifestación cutánea poco común de la dermatomiositis. Aun así, se considera un hallazgo muy específico, dado que se asocia con pocas enfermedades. Cuando se presenta con síntomas de debilidad muscular, debe orientar al diagnóstico de dermatomiositis, con el fin de instaurar tratamiento de forma oportuna.

## REFERENCIAS

1. Bolognia JL, Jorizzo JL, Schaffer JV. *Dermatology*. 3<sup>rd</sup>. edition. London: Saunders; 2012.
2. Lobato-Berezo A, Martínez-Pérez M, Imbernón-Moya A, Vargas-Laguna ME, Fernández-Cogolludo E, Gallego-Valdés MA. Eritema flagelado: una forma de presentación poco frecuente de dermatomiositis. *Piel*. 2014;29:347-9.
3. Adriano AR, Acosta ML, Azulay DR, Quiroz CD, Talarico SR. Shiitake dermatitis: The first case reported in Brazil. *An Bras Dermatol*. 2013;88:417-9.
4. Moulin G, Fièvre B, Beyvin A. Cutaneous pigmentation caused by bleomycin. *Bull Soc Fr Dermatol Syphiligr*. 1970;77:293-6.
5. Dupré A, Viraben R, Bonafe JL, Touron P, Lamon P. Zebra-like dermatomyositis. *Arch Dermatol*. 1981;117:63-4.
6. Watanabe T, Tsuchida T. Flagellate erythema in dermatomyositis. *Dermatology*. 1995;190:230-3.
7. Gómez P, Sánchez D, Pereiro M Jr, Toribio J. Flagellate erythema and dermatomyositis. *Clin Exp Dermatol*. 1998;23:239-40.



8. Nousari HC, Ha VT, Laman SD, Provost TT, Tausk FA. Centripetal flagellate erythema: A cutaneous manifestation associated with dermatomyositis. *J Rheumatol.* 1999;26:692-5.
9. Kimyai-Asadi A, Tausk FA, Nousari HC. A patient with dermatomyositis and linear streaks on the back. Centripetal flagellate erythema (CFE) associated with dermatomyositis. *Arch Dermatol.* 2000;136:667-70.
10. López Escobar García-Prendes M, Raya Aguado C, Vázquez López F, Pérez Oliva N. Flagellate erythema in paraneoplastic dermatomyositis. *Med Clin (Barc).* 2004;122:198-9.
11. Schulman JM, McCalmont TH, Shinkai K. Fulminant dermatomyositis with flagellate erythema. *J Drugs Dermatol.* 2011;10:902-4.
12. Ferrer M, Herranz P, Manzano R, Fernández-Díaz ML, de Lucas R, Casado M. Dermatomyositis with linear lesions. *Br J Dermatol.* 1996;134:600-2.
13. Jara M, Américo J, Duce S, Borbujo J. Dermatomyositis and flagellate erythema. *Clin Exp Dermatol.* 1997;21:440-1.
14. Fernández-Chico N, Bielsa I. Lesiones lineales en un paciente con debilidad muscular. *Actas Dermosifiliogr.* 2004;95:322-4.

<sup>1</sup>Residente de Dermatología de primer año, Universidad del Valle, Cali, Colombia

<sup>2</sup>Docente, Universidad del Valle, Cali, Colombia

**Introducción:** El eccema herpético, también conocido como erupción variceliforme de Kaposi, descrito inicialmente por Moritz Kaposi en 1887, es una infección viral potencialmente peligrosa para la vida. Consiste en una erupción cutánea causada por el virus del herpes simple (HSV), virus coxsackie A16 o vaccinia, que infectan una dermatosis preexistente. La forma más común es la causada por el HSV diseminado, en pacientes con dermatitis atópica <sup>2</sup>. Hasta el momento, se han publicado pocos casos asociados con pénfigo seborreico.

**Caso clínico:** Se trata de un paciente de sexo masculino de 48 años de edad, que consultó al Servicio de Dermatología del Hospital Universitario del Valle en marzo de 2016, refiriendo un cuadro clínico de un año de evolución de ampollas con costras hiperqueratósicas de predominio en áreas seborreicas. Recibió múltiples tratamientos antifúngicos y usó prednisolona, con lo cual mejoró parcialmente.

Bajo sospecha de pénfigo seborreico, se desparasitó y se practicaron exámenes paraclínicos y biopsia, examinada con inmunofluorescencia directa, con lo que se confirmó el diagnóstico.

Debido al empeoramiento de las lesiones en la piel, el dolor y los síntomas depresivos, se decidió hospitalizarlo durante 7 días; recibió tres pulsos de 500 mg de metilprednisolona y, luego, se inició con 75 mg de prednisolona y 50 mg de azatioprina cada 8 horas, con

mejoría significativa. Además, fue manejado por psiquiatría con alprazolam y, el dolor, con opioides.

Durante la hospitalización presentó herpes labial manejado con 400 mg de aciclovir cada 8 horas, de forma ambulatoria. Quince días después, el paciente fue valorado en consulta externa, donde se evidenciaron ampollas esfaceladas con costras hiperqueratósicas (vistas previamente), además, vesículas de patrón herpético diseminadas en cuello, nuca, parte superior de tórax y abdomen.

Por el antecedente de infección herpética se consideró una erupción variceliforme de Kaposi y se hospitalizó para administrar aciclovir intravenoso. La biopsia confirmó el diagnóstico. En el control por consulta externa, se observó buena evolución, mejoría de las lesiones herpéticas, con actividad de la enfermedad de base, y prescribió tratamiento con 75 mg de prednisolona más 50 mg de azatioprina cada 8 horas.

**Discusión:** La erupción variceliforme de Kaposi está principalmente asociada con la dermatitis atópica; solo se describe de manera anecdótica en pacientes con pénfigo, pénfigoide y pénfigo paraneoplásico, sin encontrarse muchos reportes de casos clínicos. Sin embargo, la infección herpética tiene particular importancia en los pacientes con enfermedades ampollosas autoinmunitarias, ya que puede complicar o imitar la enfermedad <sup>4</sup>.

El eccema herpético se caracteriza por la aparición de múltiples grupos de vesículas umbilicadas en las áreas de afectación de la enfermedad cutánea preexistente. Estas vesículas se extienden, convirtién-

## Erupción variceliforme de Kaposi como complicación de pénfigo seborreico

Janeth Albán<sup>1</sup>, Janeth Villanueva<sup>2</sup>

dose en hemorrágicas y con costra. Pronto son evidentes las erosiones dolorosas en sacabocados. El diagnóstico de eczema herpético es principalmente clínico, aunque varias pruebas de laboratorio, como el frotis de Tzanck, la tinción de inmunofluorescencia directa y el antígeno viral, pueden ser útiles <sup>2</sup>. Además, el eczema herpético genera morbilidad y mortalidad significativas. La diseminación sistémica y la viremia con afectación multiorgánica pueden ocurrir, especialmente en pacientes inmunocomprometidos; las tasas de mortalidad reportadas van de 10 % a 50 %.

Los dermatólogos deben tener en cuenta la posibilidad de dicha sobreinfección, ya que puede ser mal interpretada como deterioro de la enfermedad ampollosa de base y ser tratada de manera inapropiada, aumentando la inmunosupresión y su extensión <sup>3</sup>.

**Conclusión:** El diagnóstico de erupción variceliforme de Kaposi es difícil de hacer cuando se presenta en un contexto de pénfigo, pero se debe considerar en casos de recaída o resistencia al tratamiento. Tanto el diagnóstico precoz como el tratamiento para la sobreinfección por el virus del herpes simple, son cruciales <sup>3</sup>. La escasez de casos identificados y reportes en la literatura, sugiere que se trata de una complicación bastante rara; por lo tanto, no es una práctica rutinaria la detección de anticuerpos VHS 1 y 2 o la profilaxis antiviral. Sin embargo, es prudente hacer una historia clínica cuidadosa en todos los pacientes con enfermedades ampollosas autoinmunitarias asociados a herpes labial o genital previos, y considerar la tamización o profilaxis antiviral, evaluando caso por caso <sup>4</sup>.

## BIBLIOGRAFÍA

1. Pérez-López I, *et al.* Una complicación en dermatología: erupción variceliforme de Kaposi. *Actas Dermosifiliogr.* 2016.
2. Hasegawa K, Obermeyer Z, Milne I. Eczema herpeticum. *J Emerg Med.* 2012;43:341-2.
3. Demitsu T, Kakurai M, Azuma R, Hiratsuka Y, Yamada T, Yoneda K. Recalcitrant pemphigus foliaceus with kaposi varicelliform eruption: Report of a fatal case. *Clin Exp Dermatol.* 2007;33:681-2.
4. Lehman JS, El-Azhary RA. Kaposi varicelliform eruption in patients with autoimmune bullous dermatoses. *Int J Dermatol.* 2016;55:136-40.

<sup>4</sup> Posgrado de Patología Oral, Facultad de Odontología, Universidad El Bosque, Bogotá, D.C., Colombia

<sup>5</sup> Instituto de Investigación Básica Oral, UIBO, Facultad de Odontología, Universidad El Bosque, Bogotá, D.C., Colombia

**Introducción:** La psoriasis es un trastorno inflamatorio crónico que se caracteriza por proliferación exagerada de los queratinocitos como reacción a la activación del sistema inmunológico por medio de linfocitos T, en regiones cutáneas focales de la piel que presentan una reacción aumentada de Th1, Th2 y Th17; esto conlleva a un estado de inflamación sistémica persistente, que se ha asociado recientemente con aumento en la frecuencia de otros compromisos sistémicos.

Tanto la enfermedad periodontal como la psoriasis se caracterizan por una reacción exagerada del sistema inmunológico a la microbiota de las superficies; por lo tanto, puede existir una asociación entre estas dos condiciones.

No existe un consenso en cuanto a la descripción clínica de lo que puede considerarse una lesión psoriásica oral, y tampoco se considera en la evaluación regular de los pacientes. Se ha propuesto que el diagnóstico de psoriasis oral debe hacerse cuando las lesiones presentes en cavidad oral aparecen de forma paralela a las lesiones cutáneas y estén confirmadas por un examen histológico.

El objetivo de este trabajo fue establecer el estado oral y periodontal de un grupo de pacientes con psoriasis vulgar y su relación con marcadores de gravedad.

## Evaluación del estado oral y periodontal y su relación con la gravedad de la enfermedad en un grupo de pacientes con psoriasis vulgar

**Ligia Méndez<sup>1,3</sup>, Consuelo Romero-Sánchez<sup>2,3,5</sup>, Leira Solís<sup>4</sup>, Constanza Rodríguez<sup>5</sup>, Lorena Chila<sup>4</sup>, María Rosa Buenahora<sup>4</sup>, Nathaly Delgadillos<sup>4</sup>, Andrés Prieto<sup>3</sup>, Luis Antonio Castro<sup>1,3</sup>**

<sup>1</sup> Servicio de Dermatología, Hospital Militar Central, Bogotá, D.C., Colombia

<sup>2</sup> Servicio de Reumatología e Inmunología, Hospital Militar, Bogotá, D.C., Colombia

<sup>3</sup> Facultad de Medicina, Universidad Militar Nueva Granada, Bogotá, D.C., Colombia

**Materiales y métodos:** Se llevó a cabo un estudio de diseño observacional, descriptivo y de corte transversal, en el que se evaluaron los pacientes con diagnóstico de psoriasis de la Clínica de Psoriasis del Servicio de Dermatología del Hospital Militar.

Se evaluaron los índices clínicos dermatológicos y periodontales, además de la observación directa, la palpación ganglionar y el examen extraoral e intraoral.

Se establecieron frecuencias absolutas y relativas para el diagnóstico oral, periodontal clínico y microbiológico, y medida de tendencia central y dispersión para cada indicador clínico evaluado con datos continuos.

Las asociaciones entre los marcadores de gravedad clínica y los de laboratorio de la psoriasis, el diagnóstico oral y periodontal, la presencia de *Porphyromonas gingivalis* y los niveles de anticuerpos séricos contra esta bacteria se evaluaron con la prueba de ji al cuadrado.

Se correlacionaron con el coeficiente de Spearman los índices clínicos orales y periodontales, los índices clínicos y los de laboratorio de actividad de la psoriasis. Todos los análisis se hicieron con un nivel de significancia del 5 %.

El análisis se hizo con el programa estadístico Stata®, versión 11.1. El proyecto fue aprobado por el Comité de Investigaciones y de Ética Institucional, y fue aprobado por la Universidad Militar Nueva Granada y la Universidad El Bosque.

**Resultados:** Se incluyeron 71 pacientes con psoriasis, de los cuales 27 cumplían los criterios

de inclusión y exclusión para el estudio periodontal y, 69, para el estudio de lesiones patológicas en la cavidad oral. El 59 % eran de sexo masculino, con edad promedio de  $53,9 \pm 16$  años, y 41 %, de sexo femenino, con edad promedio de  $50 \pm 19$  años.

Clínicamente, el 13 % presentaba artritis psoriásica, el 97 % tenía psoriasis vulgar, y el 23 % tenía lesiones en las uñas, siendo el punteado (*pitting*) (15 %) la más frecuente. En cuanto a las variables sociodemográficas, el 30 % estaban empleados; el 28 %, pensionados, y el 24 %, dedicados al hogar; el 38 % tenían estudios completos hasta la secundaria, y la mayoría estaban casados (65 %) y tenían vivienda propia (70 %).

En el análisis de factores de riesgo, se encontró que el 46 % tenía antecedentes de tabaquismo, y 8 % presentaba tabaquismo activo.

El 62 % de la muestra presentaba un índice de masa corporal mayor de  $25 \text{ kg/m}^2$ , y el sobrepeso fue el estado más frecuente (25 %), con un promedio de  $26,4 \pm 3 \text{ kg/m}^2$  ( $25 \pm 3$  en mujeres y  $27 \pm 3$  en hombres).

Se hicieron diferentes mediciones inmunológicas de laboratorio: ningún paciente fue positivo para anticuerpos antipéptido citrulinado, y la mayoría tenía PCR y VSG con valores bajos ( $<5$ , el 73 %, y  $<20$ , el 94 %, respectivamente). No se encontraron correlaciones entre los niveles de anticuerpos y los marcadores de inflamación con variables clínicas de gravedad de psoriasis y obesidad.

El 41 % de los pacientes presentaba psoriasis moderada a grave, con DLQI $>11$  en un 15 % de los casos

y PASI $>10$  en el 14 %. El 75 % de aquellos con lesiones en las uñas tenía psoriasis grave ( $p=0,002$ ). Todos recibían tratamiento tópico, 18 %, sistémico no biológico, y 18 %, biológico. El metotrexato y los anti-TNF fueron los medicamentos sistémicos más usados (13 % y 11 %, respectivamente).

Se diagnosticó enfermedad periodontal en 27 de los pacientes, con gravedad moderada en la mayoría (41 %) de los casos. Se detectó *P. gingivalis* en 22 %, en más de la mitad (52 %) de la muestra se detectaron títulos positivos ( $>100$ ) de anticuerpos IgG1 contra *P. gingivalis*, y en 37 %, de anticuerpos del isotipo IgG2.

Se analizaron el componente microbiológico, la presencia de IgG contra *P. gingivalis* y el compromiso clínico de la enfermedad periodontal, comparándose con la gravedad de la enfermedad psoriásica según el PASI y el tipo de tratamiento; se encontró que el 65 % y el 62 % de aquellos con títulos de anticuerpos IgG1 y IgG2 contra *P. gingivalis* respectivamente, tenían psoriasis leve comparados con psoriasis grave ( $p=0,362$  y  $p=0,489$ ). 9 % de los pacientes con *P. gingivalis* presentaron psoriasis grave ( $p=0,189$ ). El 55 % de los pacientes con psoriasis grave presentaron enfermedad periodontal ( $p=0,144$ ).

En cuanto al estudio de cavidad oral ( $n=69$ ), el 91 % presentaba algún tipo de lesión o variación anatómica en cavidad oral, 28 % única y 63 % múltiple, siendo las más comunes la lengua fisurada (61 %), las lesiones eritematosas (13 %), la queilitis angular (14 %) y la boca seca (12 %). Ningún paciente presentó queilitis actínica ni liquen plano oral. Además, se analizaron los hallazgos en cavidad oral según la gravedad

de la enfermedad psoriática, y se encontró que 42 % de aquellos con lesiones orales tenían psoriasis grave; 44 % de los que tenía con lengua fisurada tenía psoriasis moderada a grave; 40 % de los que presentaban lesiones eritematosas en la cavidad oral tenía psoriasis moderada a grave, y 60 % de los que tenían estomatitis protésica sufrían de psoriasis grave.

**Discusión y conclusiones:** En Colombia, no se han hecho estudios para evaluar la relación entre la enfermedad periodontal, el compromiso oral y la gravedad de la psoriasis. Esto implica un manejo multidisciplinario entre el médico tratante y los especialistas en periodoncia y patología oral, con el fin de obtener una aproximación integral en la práctica clínica que beneficie al paciente y su familia, y su impacto en los costos de salud pública.

La enfermedad periodontal y la psoriasis son alteraciones inflamatorias destructivas crónicas, caracterizadas por falta de regulación de la reacción inflamatoria del huésped. La etiología de ambas enfermedades es multifactorial y la propensión a desarrollar la enfermedad está influenciada por factores genéticos y medioambientales. Ambas enfermedades son progresivas y graves, con pérdida de la función y de la calidad de vida, y un alto impacto social y emocional. En estudios observacionales se ha demostrado que el tratamiento de la cavidad oral tiene un efecto positivo en el curso de la actividad de varias entidades.

Estos resultados están dirigidos a la comunidad médica para que se concientice de los efectos potenciales de las infecciones orales y periodontales en condiciones sistémicas, las cuales deben ser

diagnosticadas y tratadas tempranamente con el mantenimiento de las medidas de cuidado e higiene oral en los grupos de riesgo. De allí el interés de establecer las características y síntomas orales en pacientes con psoriasis, y concientizar a médicos, odontólogos y pacientes sobre la importancia de mantener su enfermedad de base controlada y su estado de salud oral, ya que las lesiones orales disminuyen y se controlan al tratar la enfermedad.

## BIBLIOGRAFÍA

1. Brice DM, Danesh-Meyer MJ. Oral lesions in patients with psoriasis: Clinical presentation and management. *J Periodontol.* 2000;71:1896-1903.
2. Scannapieco FA. Position paper of the American Academy of Periodontology: Periodontal disease as a potential risk factor for systemic diseases. *J Periodontol.* 1998;69:841-50.
3. Seymour GJ, Ford PJ, Cullinan MP, Leishman S, Yamazaki K. Relationship between periodontal infections and systemic disease. *Clin Microbiol Infect.* 2007;13:3-10.
4. - Ulmansky M, Michelle R, Azaz B. Oral psoriasis: Report of six new cases. *J Oral Pathol Med.* 1995;24:42-5.

Se presenta un caso clínico representativo de exantema viral en un adulto y se hace una revisión de la literatura científica.

**Caso clínico:** Se presenta el caso de una mujer de 25 años de edad que refirió un cuadro clínico de cinco días de evolución, consistente en dolor articular intenso en muñecas, codos, rodillas y tobillos. Refirió aparición súbita de lesiones levemente pruriginosas, que comprometían casi toda la extensión de la superficie corporal, respetando la cabeza, el cuello y los genitales; además, edema progresivo de los miembros inferiores que llegaba hasta las rodillas, con un aumento objetivo de 3 kg de peso.

En el examen físico se observaba erupción máculo-papular eritematosa, que confluía formando placas que afectaban el tronco y las extremidades, incluyendo las palmas y las plantas. Había inyección conjuntival bilateral y escasa secreción blanquecina en el ojo izquierdo. La mucosa oral no presentaba petequias ni sangrado. Había edema de grado III en los miembros inferiores, y dolor articular sin limitación funcional ni derrame.

El único antecedente de importancia fue que en su familia había alguien con el mismo cuadro clínico.

**Discusión:** Se presenta una paciente con exantema y dolor articular, y con el antecedente relevante de que compartía el mismo cuadro clínico con uno de sus familiares, lo que hace descartar causas inflamatorias y bacterianas, como enfermedades del colágeno, toxicodermia o rickettsiosis. Se descartó también la leptospirosis, por la ausencia de ictericia.

## Exantema en un paciente adulto: enfoque diagnóstico

**María Elizabeth Gaviria, Luz Marina Gómez**

*Universidad Pontificia Bolivariana, Medellín, Colombia*

TABLA 1.

MANIFESTACIÓN	DENGUE	CHIKV	ZIKAV
Fiebre	++++	+++	+++
Mialgia o artralgia	+++	++++	++
Edema de extremidades	o	o	++
Erupción máculo-papular	++	++	+++
Dolor retroorbitario	++	+	++
Conjuntivitis	o	+	+++
Linfadenopatías	++	++	+
Hepatomegalia	o	+++	o
Leucopenia o trombocitopenia	+++	+++	o
Hemorragia	+	o	o

Las posibilidades diagnósticas consideradas fueron los exantemas de tipo viral de predominio en el adulto: dengue, chikungunya y zika, los cuales han tenido importancia en salud pública en los últimos años en el país. Estas tres entidades son producidas por arbovirus, es decir que son transmitidas por un vector compartido entre ellas: la hembra de *Aedes aegypti*; incluso, un solo mosquito puede ser portador de varios virus. Hasta la fecha, se ha descrito un caso de un paciente colombiano que presentó infección simultánea con estos tres virus. Es importante destacar que el zika y el chikungunya generan inmunidad definitiva, mientras que el dengue genera inmunidad para cada uno de los cuatro serotipos.

Los CDC determinaron unas pautas con los puntos clínicos críticos para establecer la diferencia entre estas tres entidades (tabla 1).

La paciente se evaluó de manera conjunta con el Servicio de Infectología y, según la historia clínica y los antecedentes epidemiológicos, se estableció el diagnóstico, pues según los lineamientos del Instituto Nacional de Salud es “un caso confirmado por clínica” de zika.

Este diagnóstico puede establecerse así en momentos de epidemia, en áreas con transmisión confirmada; la paciente cumplía con estos requisitos.

El virus del zika fue descrito en 1952 en África y Asia. En febrero de 2015 se describieron los primeros casos en América y, en octubre de 2015, los primeros casos en Colombia. Es del género flavivirus, se transmite por picadura, y está descrita también su transmisión vertical y sexual. Tiene una incubación de siete días y el huésped es infeccioso durante la fase del exantema. El 80 % de las infecciones son asintomáticas. Hasta la fecha no hay muertes reportadas y se han descrito las siguientes complicaciones: microcefalia, meningoencefalitis, síndrome de Guillain-Barré y pérdidas fetales.

El diagnóstico es esencialmente clínico: se hacen pruebas moleculares en la población general en áreas sin transmisión confirmada, en poblaciones de riesgo, o cuando hay compromiso neurológico o defectos congénitos. Las pruebas serológicas no se usan, pues hay reacción cruzada con otros flavivirus (dengue).

El tratamiento es ambulatorio y sintomático, con hidratación,

antihistamínicos y acetaminofén. Como no hay vacuna ni tratamiento específico, se hace énfasis en la prevención de las picaduras y el control del vector.

**Conclusión:** Se presenta un caso clínico que por su evolución, antecedentes epidemiológicos y examen físico, es representativo del zika, la cual es de reciente descripción en Colombia, con el fin de mejorar su entendimiento para brindar un adecuado enfoque clínico, optimizando los recursos del sistema de salud, sin poner en riesgo la salud de los pacientes.

## Experiencia con difenciprona en el Servicio de Dermatología de la Universidad de Antioquia

**Maribel Gallego, Víctor Javier Muñoz**

*Universidad de Antioquia, Medellín, Colombia*

La difenciprona (DPCP) es un alérgeno sintético que se obtiene a partir de la dibencilcetona. No es mutagénico, tóxico ni teratogénico. Desde 1972, se ha descrito como un potente alérgeno de contacto, tanto en el hombre como en los animales. Se ha utilizado con éxito en el tratamiento de la alopecia areata y de las verrugas virales. Tiene como ventajas que es un tratamiento que puede ser utilizado en niños y adultos, y es indoloro.

La alopecia areata es una enfermedad autoinmunitaria específica de órgano, dependiente de linfocitos T CD8+, en la que existe una



alteración del ciclo folicular. Puede afectar cualquier área provista de pelo, pero afecta el cuero cabelludo en el 90 % de los casos. Es la causa más frecuente de pérdida de cabello inducida por inflamación, y afecta en los Estados Unidos a un estimado de 4,5 millones de personas. La prevalencia de esta enfermedad es de 0,1 a 0,2 %, con un riesgo individual calculado a lo largo de la vida de 2 %.

En cuanto a las verrugas virales, son tumores benignos causados por la infección por el virus del papiloma humano, y su prevalencia entre la población general se calcula entre 7 % y 10, produciéndose con mayor frecuencia en la infancia y en la adolescencia. Aunque es frecuente su resolución espontánea, en muchos casos se requiere tratamiento debido al aumento de tamaño y número de las lesiones. Particularmente, las verrugas periungulares son resistentes a los tratamientos y se convierten en un problema estético que afecta la vida cotidiana de quienes las padecen.

La DPCP fue utilizada por primera vez en las formas graves de alopecia areata por Happle, *et al.*, quienes reportaron una tasa de crecimiento completa del pelo del 67 %. Desde entonces, en varios estudios se han encontrado diferentes tasas de regeneración del cabello, que van del 6 al 85 %.

Para el manejo de las verrugas, la inmunoterapia con DPCP puede utilizarse en niños y adultos que tengan un gran número de verrugas o que no deseen someterse a procedimientos dolorosos por terapias destructivas como la crioterapia. Los informes de estudios anteriores han descrito tasas de curación que varían de 45 a 88 %.

La inmunoterapia tópica con difenciprona para el tratamiento de la alopecia areata y las verrugas vulgares, se empezó a utilizar en el Servicio de Dermatología de la Universidad de Antioquia en junio de 2011; desde entonces, se ha empleado en pacientes de todas las edades, en los diferentes tipos de alopecia y en las verrugas virales localizadas en piel, con resultados similares a los reportados en la literatura científica.

Se presentan dos casos, uno de alopecia areata y otro de verrugas virales, los cuales han tenido buena respuesta terapéutica con la difenciprona.

---

## Fenómeno isotópico de Wolf, ¿un fenómeno olvidado?

**Laura Jaramillo, Verónica Alba, Ana María Aristizábal**  
*Universidad CES, Medellín, Colombia*

El fenómeno isotópico de Wolf se define como la aparición de una enfermedad cutánea nueva en la misma localización donde previamente ha acontecido otra ya curada y con la que no guarda ninguna relación.

Se presenta una paciente de 53 años de edad que consultó por la aparición de lesiones en el sitio donde había presentado previamente lesiones de herpes zóster.

En el examen físico se encontraron placas eritemato-violáceas en la región del dermatoma T5 y L1 del

lado izquierdo. La biopsia de piel confirmó el diagnóstico de liquen plano sobre una cicatriz.

La hipótesis más probable para explicar el fenómeno isotópico de Wolf es la neural, en la cual se presenta falta de regulación inmunológica. A pesar de que las reacciones granulomatosas, como la dermatitis granulomatosa y el liquen plano, son las manifestaciones más comunes, también se han descrito otras dermatosis secundarias, como tumores malignos, linfomas e infiltración de leucemias, razón por la cual, se destaca la importancia de practicar la biopsia de piel con el fin de descartar otras dermatosis asociadas.

---

## Frecuencia de síntomas sugestivos de enfermedad gastrointestinal en un grupo de pacientes con psoriasis

**Sofía Restrepo<sup>1,3</sup>, Consuelo Romero-Sánchez<sup>2,3</sup>, Andrés Prieto<sup>3</sup>, Luis Antonio Castro<sup>1,3</sup>**

<sup>1</sup> *Servicio de Dermatología, Hospital Militar Central, Bogotá, D.C., Colombia*

<sup>2</sup> *Servicio de Reumatología e Inmunología, Hospital Militar, Bogotá, D.C., Colombia*

<sup>3</sup> *Universidad Militar Nueva Granada, Bogotá, D.C., Colombia*

**Introducción:** La psoriasis es una enfermedad crónica que se caracteriza por un fenómeno de inflamación sistémica asociado a múltiples comorbilidades; se ha descrito su relación con enfermedades

gastrointestinales, incluyendo la enfermedad inflamatoria intestinal como una de las más estudiadas.

En Colombia, faltan datos que permitan conocer la proporción de síntomas gastrointestinales en pacientes con psoriasis. Se determinó la frecuencia de síntomas asociados con enfermedad gastrointestinal en un grupo de pacientes con psoriasis comparado con controles sanos.

**Materiales y métodos:** Se llevó a cabo un estudio de corte transversal con componente analítico en la Clínica de Psoriasis de la consulta externa del Hospital Militar Central, para lo cual se hizo un interrogatorio detallado a los pacientes y a los controles de los síntomas sugestivos de enfermedad gastrointestinal.

Se interrogó sobre dolor abdominal, diarrea, distensión abdominal y sangre en las heces, entre otros. Los hallazgos se analizaron con la prueba *t* de Student.

El proyecto fue aprobado por el comité de investigaciones y de ética institucional.

**Resultados:** Se analizaron 84 pacientes, 52 % casos y 48 % controles, con mayor proporción de hombres en ambos grupos (68 % y 53 %, respectivamente).

El 36 % de los casos presentaba psoriasis de moderada a grave; de estos, el 70,4 % recibía tratamiento tópico; el 15,9 %, tratamiento oral (metotrexato), y el 13,6 %, tratamiento biológico.

Los síntomas gastrointestinales posiblemente asociados a enfermedad inflamatoria intestinal y más frecuentes fueron: distensión abdominal (45 %), estreñimiento

(39 %), fatiga (34 %), dolor abdominal (20 %), pérdida de apetito (20 %) y diarrea (16 %), con diversos grados de intolerancia alimentaria a distintos alimentos en 43 %. Solo 13 % de los pacientes tenía algún diagnóstico gastrointestinal previo (gastritis crónica, colon irritable), sin cambios importantes en el momento de la estratificación.

Al analizar los datos según la gravedad de la psoriasis y el tipo de tratamiento, no se encontraron asociaciones estadísticamente significativas.

Se encontró mayor prevalencia de algunos síntomas en los casos comparados con los controles, como: fatiga (71 Vs. 29 %;  $p=0,04$ ), distensión abdominal (64 Vs. 35 %;  $p=0,08$ ), dolor abdominal (53 Vs. 47 %;  $p=0,95$ ), pérdida de peso (80 Vs. 20 %;  $p=0,21$ ), sangre en deposiciones (56 Vs. 44 %;  $p=0,56$ ), estreñimiento (53 Vs. 47 %;  $p=0,91$ ), pérdida del apetito (60 Vs. 40 %;  $p=0,51$ ), náuseas o vómito (57 Vs. 43 %;  $p=0,55$ ). La diarrea fue más prevalente en los controles (30 %), al igual que la fiebre (15 %). De los casos que presentaron distensión abdominal, el 20 % recibía tratamiento oral. Por último, dos de los pacientes con psoriasis que reportaron sangrado en las deposiciones, estaban recibiendo tratamiento oral con metotrexato.

**Discusión y conclusiones:** Entre las comorbilidades de la psoriasis, la enfermedad intestinal inflamatoria es una de las estudiadas. En Colombia, no se encontraron estudios que incluyeran la frecuencia de los síntomas gastrointestinales en pacientes con psoriasis. En este estudio se encontró una prevalencia importante de síntomas gastrointestinales en los casos (fatiga y distensión abdominal).

Dado que es de suma importancia el manejo integral en los pacientes con psoriasis, el dermatólogo está llamado a interrogar y detectar la presencia de síntomas gastrointestinales, con el fin de evaluar y contribuir al enfoque multidisciplinario de esta enfermedad con el fin de mejorar la calidad de vida, el pronóstico y la evolución de los pacientes.

## BIBLIOGRAFÍA

5. Skroza N, Proietti I, Pampena R, La Viola G, Bernardini N, Nicolucci F, *et al.* Correlations between psoriasis and inflammatory bowel diseases. *Biomed Res Int.* 2013;2013:983902.;¿Volumen?:¿pages?
6. Daudén E, Castañeda S, Suárez C, García-Campayo J, Blasco AJ, Aguilar MD, *et al.* Integrated approach to comorbidity in patients with psoriasis. *Actas Dermosifiliogr.* 2012;103(Suppl.1):1-64.

---

## Leucemia cutis: reporte de cinco casos

Luz Ángela Rincón<sup>1</sup>, Daniela Lynett<sup>1</sup>, Lizet Benavides<sup>1</sup>, Jéssica Vergara<sup>2</sup>

<sup>1</sup> Residentes de Dermatología, Universidad Autónoma de Bucaramanga, Bucaramanga, Colombia

<sup>2</sup> Dermatóloga, Universidad Autónoma de Bucaramanga, Bucaramanga, Colombia

La leucemia cutis se define como la infiltración de células leucémicas en la piel. Constituye un signo de enfermedad diseminada y, en oca-

siones, es un marcador de recidiva de la enfermedad de base. Su presentación clínica es variable, como se describe en el presente trabajo, y comprende desde pequeñas pápulas eritematosas individuales hasta placas, nódulos o tumores de gran tamaño.

Por lo general, las lesiones aparecen después del compromiso de la sangre periférica o, en otros casos, puede preceder la aparición de la leucemia.

Se presentan cinco pacientes de sexo masculino con diagnóstico de leucemia mieloide aguda pobremente diferenciada, leucemia mielomonocítica aguda, leucemia promielocítica aguda o leucemia linfoblástica aguda de células T, y un paciente con linfoma NOS 'leucemizado' de estirpe B con manifestaciones cutáneas secundarias a infiltración de proceso leucémico cutáneo, con polimorfismo de las lesiones primarias dadas por placas, nódulos, papulas, tumores y púrpuras en diversas zonas de la superficie cutánea.

Los casos fueron confirmados por biopsia más inmunohistoquímica.

Tres de los pacientes presentaron mejoría clínica completa con el inicio de la quimioterapia dirigida y, en dos, las lesiones persistieron a pesar de la quimioterapia. Cuatro de los pacientes diagnosticados fallecieron a causa de su enfermedad de base. Todos los casos diagnosticados en la FOSCAL fueron confirmados por biopsia más pruebas de inmunohistoquímica y estudio molecular, para su adecuada clasificación.

## REFERENCIAS

1. Franco C, *et al.* Leucemia cutis en leucemia mieloide

aguda. *Dermatol Argent.* 2008;14:225-7.

2. Blázquez N. Leucemia cutánea. *Piel.* 2002;17:310-5.
3. Wagner G. Leukemia cutis—epidemiology, clinical presentation, and differential diagnoses. *J Dtsch Dermatol Ges.* 2012;10:27-36.

## Linfoma subcutáneo de células T de tipo paniculitis: descripción de dos casos

**Sandra Catalina Jaramillo**

*Universidad de Antioquia, Medellín, Colombia*

**Caso 1:** Se trata de un hombre de 70 años de edad, con antecedentes de diabetes mellitus, hipertensión arterial sistémica y enfermedad de Parkinson, con un cuadro clínico de dos meses de evolución de una lesión dolorosa en el dorso del pie derecho, que se acompañó en las últimas dos semanas de cambios inflamatorios locales, extendiéndose a la cara anterior y lateral de la pierna derecha. Además, refería síntomas obstructivos nasales que, en el estudio de otorrinolaringología, se debía a una masa en la fosa nasal derecha.

En el examen físico presentaba una placa eritemato-edematosa brillante con descamación en la cara anterior de la pierna derecha; además, presentaba varias úlceras redondas de 3 a 5 cm de diámetro, con fondo necrótico, en la misma extremidad.

Se tomaron dos biopsias de las lesiones en piel, en las cuales se observó distorsión de la arquitectura del tejido celular subcutáneo,

con tabiques y lobulillos en los que se encontró infiltrado inflamatorio mixto, con linfocitos atípicos de tamaño variable, múltiples mitosis, hemorragia, vasos engrosados, células gigantes multinucleadas y granulomas, sin vasculitis.

En la inmunohistoquímica se encontró: Ki67 del 80 % en linfocitos atípicos; CD3 positivo en linfocitos T atípicos; CD2, CD4, CD5 y CD7 con marcación débil en linfocitos atípicos; CD8 positivo en linfocitos atípicos; CD20 positivo en linfocitos B; CD30 positivo en población linfoide; CD31 positivo en vasos linfáticos; CD34 positivo en vasos linfáticos; ACL positivo en población linfoide; LMP1 negativo; ALK1 negativo, perforina positiva en linfocitos T atípicos; TIA1 y granzima b positivos en linfocitos T atípicos; CD56 negativo en linfocitos atípicos.

Las coloraciones de PAS, plata met-enamina, ZN y ZN modificado fueron negativas. Los hallazgos histopatológicos asociados al inmunofenotipo corresponden a una lesión tumoral con componente linfoide atípico muy sugestivo de linfoma T cutáneo, como primera posibilidad, linfoma T *paniculitis-like* de tipo gamma delta.

Además de la alteración en piel, se confirmó por biopsia el compromiso sistémico por linfoma T en la masa de la fosa nasal derecha y en la médula ósea, y se sospechó compromiso de bazo, ganglios ilíacos derechos y colon por los hallazgos en estudios de imaginología. El paciente falleció por complicaciones asociadas a su compromiso sistémico e infección hospitalaria.

**Caso 2:** Se trata de una mujer de 56 años, sin antecedentes de importancia, con un cuadro clínico de cinco meses de evolución de una

lesión nodular en el dorso del muslo izquierdo, asociada a síntomas constitucionales y hemorragia digestiva superior en los últimos días.

En el examen físico presentaba un nódulo eritematoso y doloroso en la cara interna del tercio proximal del muslo izquierdo, con edema local; además, en el tercio medio de la cara anterior del muslo izquierdo, presentaba una placa eritematosa infiltrada, cubierta por costra hemática, de aspecto necrótico, dolorosa a la palpación, sin salida de material purulento, de 10 x 8 cm.

Se tomaron biopsias de las lesiones en piel, en las que se observó proliferación linfoide neoplásica, constituida por células plasmáticas con núcleos hipercromáticos rodeados de abundantes figuras mitóticas que se disponían en sábanas, y comprometían el tejido celular subcutáneo.

La inmunohistoquímica demostró: CD3, positivo; CD20, negativo; CD4, positivo focalmente; CD8, fuerte y difusamente positivo; CD7, fuerte y difusamente positivo; CD5 negativo; CD2, fuertemente positivo; CD56, difusamente positivo; perforina, fuertemente positivo; CD15, negativo en linfocitos neoplásicos y positivo de fondo; CD30, negativo; CD38, aberrantemente positivo en los linfocitos neoplásicos; ALK, negativo; Ki67 del 80-85 %.

Las coloraciones de PAS, plata met-enamina, ZN y ZN modificado fueron negativas. Los hallazgos histopatológicos asociados al inmunofenotipo correspondieron a un linfoma T de tipo paniculitis, tipo gamma delta. Además, en los estudios de extensión se encontró pancitopenia, nefromegalia con nódulos renales, nódulos pancreáticos y hepatomegalia. La paciente falleció

por choque séptico secundario a neumonía hospitalaria.

El linfoma subcutáneo de células T de tipo paniculitis es un linfoma cutáneo primario poco frecuente que clínicamente se manifiesta como nódulos subcutáneos y placas infiltradas que sugieren el diagnóstico de paniculitis. Las lesiones suelen localizarse en las piernas y pueden asociarse a sintomatología sistémica secundaria a un síndrome hemofagocítico con pancitopenia, fiebre y hepatoesplenomegalia. La diseminación ganglionar y visceral es poco frecuente. Suelen seguir una evolución agresiva con una supervivencia corta. Sin embargo, parece existir un subgrupo de pacientes que presentan un curso indolente, con afectación exclusivamente cutánea y recurrente durante largos periodos.

En la histopatología, se observa un infiltrado linfoide atípico con un patrón difuso limitado al tejido celular subcutáneo, de características similares a las de la paniculitis lobulillar. Las células linfoides son de características pleomorfas, de tamaño pequeño o intermedio. Pueden observarse, asimismo, linfocitos grandes con núcleos irregulares e hipercromáticos, y abundantes mitosis. Con frecuencia, se observa un patrón característico de destrucción de los adipocitos marginales, con invasión del pániculo por las células neoplásicas. Son frecuentes la infiltración y las lesiones vasculares, que provocan amplias zonas de necrosis.

El fenotipo habitual es CD8+ (fenotipo citotóxico). Las células son positivas para gránulos citotóxicos (TIA-1, granzima B, perforina).

El diagnóstico diferencial clínico incluye las lesiones nodulares inflamatorias de las extremidades

inferiores, como las paniculitis lobulillares, las vasculitis de vasos de tamaño intermedio y los procesos infecciosos.

El linfoma subcutáneo de tipo paniculitis es característicamente resistente a la quimioterapia (mitoxantrone, fludarabina y dexametasona) y a la radioterapia. El pronóstico suele ser malo, con una supervivencia media inferior a los tres años.

---

## Nivel de eficiencia del tratamiento con agentes biológicos para psoriasis, Hospital Universitario Erasmo Meoz, Cúcuta, Norte de Santander

**Alexander Moreno**

*Universidad de Pamplona, Cúcuta*

**Introducción:** La presente investigación se desarrolla en medio de una sociedad fuertemente ligada a la imagen catalogada como perfecta: formas de vestir, pensar, actuar, hablar e, incluso, de ser, que no rompan el “equilibrio social” ni llamen demasiado la atención entre los mismos miembros de dicha sociedad. La psoriasis es una enfermedad autoinmunitaria que rompe los esquemas de belleza, afectando directamente la calidad de vida del paciente y su autoestima; esto es un motivo más para seguir avanzando en prevenir el deterioro de la piel hasta estructuras más profundas que llevan a la deformidad.

## Materiales y métodos

**Universo:** Pacientes que padezcan de psoriasis en el mundo.

**Población estudio:** Pacientes de sexo femenino del departamento de Norte de Santander que padezcan de psoriasis.

**Muestra de tipo aleatorio simple:** Pacientes diagnosticadas en la consulta externa de Dermatología del Hospital Universitario Erasmo Meoz.

**Criterios de inclusión:** Mujeres de 25 a 55 años, con diagnóstico de psoriasis, atendidas en consulta dermatológica en los años 2014-2016, tratadas con productos biológicos.

**Criterios de exclusión:** Tratamiento con agentes tópicos, ceguera, sordera, procedencia de otros departamentos del país diferentes a Norte de Santander, que no hayan sido tratadas con productos biológicos.

**Lugar de ejecución del proyecto:** EPS Hospital Universitario Erasmo Meoz

**Tipo de proyecto:** Descriptivo y retrospectivo.

**Línea estratégica de investigación:** salud pública.

Actualmente, la investigación se encuentra en la etapa de aplicación de pruebas piloto y recolección de información, por lo tanto, aún no hay resultados ni conclusiones.

## BIBLIOGRAFÍA

1. González C, Londoño A, Castro L. Guías basadas en la evidencia para el manejo de la psoriasis en Colombia. Asociación Colombiana de Dermatología y Cirugía Dermatológica, Asocolderma, Grupo Colombiano de Psoriasis y Artritis Psoriásica, COLPSOR, Bogotá, D.C., Colombia. 2012. Fecha de consulta: 18 de

octubre de 2015. Disponible en: <http://www.solapso.org/archivos/guia.pdf>.

2. Wolff K, Johnson RA, Surmond D. Fitzpatrick's, color atlas and synopsis of clinical dermatology. 5th edition. New York: McGraw Hill; 2005. p. 54-71.
3. Consenso Nacional de Psoriasis. Guías de Tratamiento. Buenos Aires: Sociedad Argentina de Dermatología; 2010.
4. Echeverri M, Aristizábal A, Vargas F, Molina JF, Pinto LF, Zuluaga A. Nuevos avances de la terapia biológica en psoriasis. Med Cutan Iber Lat Am. 2005;33:7-17.
5. Directrices españolas basadas en la evidencia para el tratamiento de la psoriasis con agentes biológicos, 2013. Consideraciones de eficacia y selección del tratamiento. Actas Dermosifiliogr. 2013;104:694-70.
6. Galván M, Castillo MA, Beltrán C. Tratamiento con agentes biológicos en pacientes adultos con psoriasis en placas moderada-grave. Sevilla: Agencia de Evaluación de Tecnologías Sanitarias de Andalucía; 2013. Fecha de consulta: 18 de octubre de 2015. Disponible en: [http://www.juntadeandalucia.es/salud/servicios/contenidos/nueva-aetsa/up/Aetsa\\_2\\_1\\_2013\\_Farmacoter\\_Psoriasis.pdf](http://www.juntadeandalucia.es/salud/servicios/contenidos/nueva-aetsa/up/Aetsa_2_1_2013_Farmacoter_Psoriasis.pdf).

## Onicoscopia: una nueva herramienta para el diagnóstico de la onicomiosis

Luis Fernando González, Lorena Prada, Lili Rueda, Leticia Sopó,

Adriana Motta

Universidad El Bosque, Bogotá, D.C., Colombia

**Introducción:** La onicomiosis representa el 30 % de todas las infecciones cutáneas causadas por hongos<sup>1</sup> y, aproximadamente, el 50 % de toda las alteraciones ungulares<sup>3</sup>. Recientemente, se ha usado la dermatoscopia en la exploración de las enfermedades no tumorales que afectan el aparato ungular. Se han descrito patrones de la onicoscopia con suficiente sensibilidad y especificidad para orientar al médico tratante; es una herramienta costo-efectiva en el abordaje diagnóstico de los pacientes con onicomiosis<sup>6,7</sup>.

Se describen los patrones con la onicoscopia, frecuentemente relacionados con la onicomiosis y la onicolisis traumática, y confirmados con el examen micológico directo y el cultivo para hongos.

## CASOS CLÍNICOS

- Caso 1: Hombre de 58 años con sospecha de onicomiosis subungular distal, cuya onicoscopia mostró estrías longitudinales distales; el KOH fue positivo y en el cultivo hubo crecimiento de *Neoscytalidium dimidiatum* v. *dimidiatum*.
- Caso 2: Hombre de 51 años con sospecha de onicomiosis subungular distal, cuya onicoscopia mostró un patrón de espigas (indentaciones en el límite proximal del área onicolítica); el KOH fue positivo y en el cultivo creció *Trichophyton rubrum*.
- Caso 3: Mujer de 84 años con sospecha de onicomiosis



distrófica total, cuya onicoscopia mostró terminación distal irregular; el KOH fue positivo y en el cultivo hubo crecimiento de *Trychophyton interdigitale* v. *zooflica*.

- Caso 4: Hombre de 63 años con sospecha de onicomiosis distal subungular, cuya onicoscopia en vista frontal mostró aspecto en ruinas; el KOH fue positivo y en el cultivo hubo crecimiento de *Trichophyton rubrum*, que confirmó impresión diagnóstica.
- Caso 5: Mujer de 34 años, cuya onicoscopia mostró terminación lineal proximal; El KOH y el cultivo fueron negativos para hongos. Se hizo diagnóstico de onicolisis traumática.

**Discusión:** La onicomiosis es la infección del aparato ungular causada por hongos dermatofitos, levaduras y mohos no dermatofitos <sup>1,2</sup>. Esta condición afecta entre el 2 % <sup>1</sup> y el 13 % <sup>2</sup> de la población mundial, y es más prevalente en adultos mayores de 70 años <sup>4</sup>. En Colombia, se ha documentado una prevalencia que oscila entre 19,7 % <sup>6</sup> y 61,2 % <sup>4</sup>, con diferencias geográficas y culturales.

El diagnóstico se sospecha clínicamente y se confirma con el examen directo y el cultivo. Sin embargo, la sensibilidad de estas pruebas varía entre el 75 % y el 80 % <sup>4-9</sup>.

La dermatoscopia del aparato ungular, también llamada onicoscopia, se ha utilizado como herramienta diagnóstica en el abordaje de pacientes con enfermedades ungulares <sup>8</sup>. En 2012, Nakamura, *et al.*, <sup>6</sup> identificaron las estrías blanquecinas longitudinales y la hiperqueratosis subungular con

“aspecto en ruinas”, como hallazgos dermatoscópicos asociados a la onicomiosis. Estos están presentes en el caso uno y en el cuatro de esta serie, con crecimiento de *N. dimidiatum* v. *dimidiatum* y *T. rubrum*, respectivamente.

Posteriormente, en 2013, Piraccini, *et al.*, <sup>7</sup> documentaron dos hallazgos exclusivos de la onicomiosis distal subungular, con una sensibilidad de 86,5 % a 100 %. Estos fueron un borde dentado o irregular al margen del área onicolítica con indentaciones puntiagudas dirigidas hacia el pliegue ungular proximal, denominado por los autores como “espicas”, presentes en el caso dos; y las estrías longitudinales en la lámina ungular onicolítica de diferentes colores que varían entre blanco, amarillo, naranja o marrón, documentadas en el caso uno.

En 2015, Jesús-Silva, *et al.*, <sup>10</sup> describieron la “terminación distal irregular” con engrosamiento y pulverización distal de la lámina ungular, frecuentemente relacionada con la onicomiosis distrófica total, como en el caso número tres. Uno de los hallazgos con mayor sensibilidad y especificidad es la terminación distal lineal, la cual es exclusiva de la onicolisis traumática (caso cinco), como un hallazgo dermatoscópico diferencial de los pacientes con sospecha de onicomiosis y que cursan con onicolisis distal.

**Conclusiones:** La onicomiosis es la infección más frecuente del aparato ungular y, en ocasiones, representa un desafío diagnóstico con pruebas confirmatorias con pobre sensibilidad y especificidad. La onicoscopia es una herramienta de utilidad en la aproximación diagnóstica de los pacientes con

onicomiosis, es de bajo costo y fácil reproducibilidad.

## REFERENCIAS

1. Kaur R, Kashyap B, Bhalla P. Onychomycosis –epidemiology, diagnosis and management. *Indian J Med Microbiol.* 2008;26:108-16.
2. Scher R, Tavakkol A, Sigurgeirsson B, Hay RJ, Joseph WS, Tosti A, *et al.* Onychomycosis: Diagnosis and definition of cure. *J Am Acad Dermatol.* 2007;56:939-44.
3. Rosen T, Fallon L, Kircik L, Zirwas M. Onychomycosis: Epidemiology, diagnosis, and treatment in a changing landscape. *J Drugs Dermatol.* 2015;14:223-8.
4. Levy LA. Epidemiology of onychomycosis in special-risk populations. *J Am Podiatr Med Assoc.* 1997;87:546-50.
5. Rothmund G, Sattler EC, Kaestle R, Fischer C, Haas CJ, Starz H, *et al.* Confocal laser scanning microscopy as a new valuable tool in the diagnosis of onychomycosis – comparison of six diagnostic methods. *Mycoses.* 2013;56:47-55.
6. Nakamura RC, Costa MC. Dermatoscopic findings in the most frequent onychopathies: Descriptive analysis of 500 cases. *Int J Dermatol.* 2012;51:483-96.
7. Piraccini BM, Balestri R, Starace M, Rech G. Nail digital dermoscopy (Onychoscopy) in the diagnosis of onychomycosis. *J EADV.* 2013;27:509-13.
8. Fernández MA, Falcón S, Ortega S. Exploración de las uñas con dermoscopia: onicoscopia. *Med Cutan Iber Lat Am.* 2013;41:151-160.

9. Lawry MA, Haneke E, Strobeck K, Martin S, Zimmer B, Romano PS. Methods for diagnosing onychomycosis: A comparative study and review of the literature. Arch Dermatol. 2000;136:1112-6.
10. Jesús-Silva MA, *et al.* Dermoscopic patterns in patients with a clinical diagnosis of onychomycosis—results of a prospective study including data of potassium hydroxide (KOH) and culture examination. Dermatol Pract Concept. 2015;5:5.

## Porocarcinoma ecrino: un caso representativo

**Lucía Giraldo, Catalina Santa, Álvaro Acosta, Leonardo Pulido, Xavier Rueda**

Fundación Universitaria de Ciencias de la Salud e Instituto Nacional de Cancerología, Bogotá, D.C., Colombia

**Introducción:** El porocarcinoma ecrino es un tumor maligno de los anexos poco frecuente, que surge de la porción intraepidérmica del conducto de las glándulas sudoríparas <sup>1</sup>. El primer caso fue reportado por Pinkus y Mehregan en 1963; después, se han reportado pocos casos en la literatura <sup>2</sup>. Este tumor representa, aproximadamente, el 0,005 % de todos los tumores cutáneos epiteliales y se le ha denominado hidroacantoma maligno simple, poroma ecrino maligno intraepitelial, poroepitelioma ecrino maligno, siringoacantoma maligno y carcinoma de las glándulas sudoríparas <sup>3</sup>. Es la contraparte maligna del poroma ecrino, un tumor benigno común

de los anexos. El porocarcinoma ecrino puede surgir *de novo* o puede ser una transformación maligna de un poroma ecrino <sup>4</sup>.

**Materiales y métodos:** Se presenta el caso de un paciente de sexo masculino de 67 años de edad, sin antecedentes personales relevantes y con una lesión exofítica levemente dolorosa en la extremidad inferior izquierda, la cual presentó crecimiento rápido y progresivo en los últimos seis meses.

**Resultados:** Se tomó una biopsia de piel, en la cual se observó compromiso por porocarcinoma infiltrante. Se determinaron los marcadores de inmunoperoxidasas que mostraron reacción para p63, EMA y p53. Se hicieron estudios de extensión (radiografía de tórax y ecografía de abdomen) las cuales fueron negativas para enfermedad metastásica.

El paciente fue remitido al Servicio de Cirugía de Seno y Tejidos Blandos, en donde se practicó resección local amplia con 2 cm de margen. La biopsia de ganglio centinela de la región inguinal fue negativa. El paciente ha presentado una evolución satisfactoria y en un año de seguimiento no ha presentado signos de recidiva.

**Discusión:** El porocarcinoma ecrino es un tumor muy raro de los anexos que surge de la porción intraepidérmica del conducto de la glándula sudorípara ecrina. Aproximadamente, el 44 % se presenta en las extremidades inferiores, seguidas del tronco (21 %), la cabeza (18 %), las extremidades superiores (11 %), la cara y el cuero cabelludo (menos de 5 %) y el cuello (3 %) <sup>5</sup>.

Clínicamente, esta lesión se manifiesta como un tumor nodular

exofítico de aspecto verrugoso y de color rojizo, algunas veces con ulceración central y sangrado fácil después de un trauma.

Microscópicamente, en el porocarcinoma se aprecian nidos o cordones de células poligonales, anaplásicas que invaden la dermis y el tejido celular subcutáneo, asociado a epidermotropismo y ulceración de la epidermis. Las células tumorales contienen citoplasma claro, núcleos grandes hipercomáticos y nucléolos prominentes. Los marcadores de inmunohistoquímica son positivos para CEA, EMA, CK-7 y la tinción es negativa para S-100, CK-20. En cuanto al porcentaje de metástasis, se ha documentado hasta 20 % a ganglios linfáticos regionales y hasta 25 % de recurrencia local. Las metástasis a distancia son raras, sin embargo, se han reportado algunos casos en la literatura científica <sup>2</sup>.

El tratamiento de elección de este tumor es la resección local con márgenes amplios, con confirmación histológica de márgenes laterales y profundos libres de tumor. Este tratamiento tiene una tasa de curación de 70 a 80 %. Se han reportado casos tratados con cirugía micrográfica de Mohs, los cuales han demostrado una menor tasa de recurrencia <sup>3</sup>.

**Conclusión:** El porocarcinoma es un tumor raro de los anexos, el cual presenta dificultad en el diagnóstico clínico e histopatológico. Es importante conocer este tumor y sus diagnósticos diferenciales, así como también saber que, aunque es una neoplasia rara, tiene un porcentaje alto de metástasis a los ganglios linfáticos regionales y que, en algunas ocasiones, puede presentar metástasis a distancia.

## REFERENCIAS

1. Devi NR, Valarmathi K, Lilly M, Satish S, Mishra N. Primary axillary porocarcinoma: A rare cutaneous tumour. *J Clin Diagn Res.* 2016;10:ED04-6.
2. Ma H, Liao M, Qiu S, Lu R, Lu C. Eccrine poroma and porocarcinoma on the same unusual location: Report on two cases. *An Bras Dermatol.* 2015;90(Suppl.1):69-72.
3. Masamatti SS, Narasimha A, Bhat A, Chowdappa V. Eccrine porocarcinoma of the scalp: A rare case report with review of literature. *J Clin Diagn Res.* 2016;10:ED15-6.
4. Pal S, Phukan JP, Sengupta S, Sinha A. Eccrine porocarcinoma of scalp: A rare case report. *Iran J Pathol.* 2015;10:65-8.
5. Thuruthil RR, Jayalakshmy PS, Sukumar V. A case of recurrent eccrine porocarcinoma with regional lymph nodal metastasis, arising on a Bowen's disease patch. *Indian J Surg.* 2015;77(Suppl.1):182-4.

## Rápido inicio de la eficacia en pacientes con psoriasis tratados con ixekizumab: análisis de los datos combinados de dos estudios clínicos aleatorios de fase 3 (Uncover-2 y Uncover-3)

Leonardi Craig<sup>1</sup>, Richard Langley<sup>2</sup>, Andrew Blauvelt<sup>3</sup>, Kenneth Gordon<sup>4</sup>, David Stanley Shrom<sup>5</sup>, Lisa Nichole Farmer Kerr<sup>5</sup>, Ivaylo Stoykov<sup>5</sup>, Clement Ojeh<sup>5</sup>, Kristian Reich<sup>6</sup>

<sup>1</sup> Saint Louis University School of Medicine, St Louis, MO, USA

<sup>2</sup> Dalhousie University, Halifax, NS, Canada

<sup>3</sup> Oregon Medical Research Center, Portland, OR, USA

<sup>4</sup> Northwestern University Feinberg School of Medicine, Chicago, IL, USA

<sup>5</sup> Eli Lilly & Company, Indianapolis, IN, USA

<sup>6</sup> Dermatologikum, Hamburg, Germany

**Introducción:** La mejoría clínica temprana de la psoriasis tiene valor predictivo de la respuesta clínica posterior. Se evaluó la velocidad de inicio de la mejoría en pacientes tratados con ixekizumab (IXE, anticuerpo monoclonal de IgG4 anti-interleucina 17A con alta afinidad de unión) Vs. placebo (PBO) y el comparador activo, etanercept (ETN).

**Materiales y métodos:** Combinando los datos de la fase de inducción de 12 semanas de UNCOVER 2 y 3, 2.570 pacientes con psoriasis en placa, de moderada a grave, fueron asignados en forma aleatoria a recibir placebo (n=361), etanercept a dosis altas de 50 mg cada dos semanas (n=740), o una inyección subcutánea de 80 mg de ixekizumab cada 2 semanas (n=736) o cada 4 semanas (n=733) después de recibir una dosis de 160 mg en la semana 0.

El porcentaje promedio de mejoría se analizó mediante un modelo mixto de mediciones repetidas y las tasas de respuesta por la prueba de Cochran-Mantel-Haenszel. Los datos faltantes fueron imputados como falta de respuesta. El tiempo al PASI<sub>75</sub> se estimó utilizando la

metodología de límite del producto de Kaplan-Meier.

**Resultados:** Se observaron diferencias significativas en el cambio porcentual promedio a partir de la basal (mejoría) en PASI entre los grupos de ixekizumab Vs. placebo y etanercept tan temprano como en la semana 1 (p<0.001). Los porcentajes promedio de mejorías fueron 32,7 (0,76) (IXE Q2W), 33,6 (0,76) (IXE Q4W), 5,31 (1,08) (placebo), y 10,3 (0,76) (etanercept). En la semana 2, el porcentaje promedio de mejoría fue de 53,7 (0,86) (IXE Q2W), 53,3 (0,86) (IXE Q4W), 9,25 (1,23) (placebo), y 23,3 (0,86) (etanercept).

En la semana 1, la tasa de respuesta de PASI<sub>50</sub> fue de 22,8% (IXE Q2W) y de 26,6% (IXE Q4W) vs 1,4% (placebo) (p<0.001) y 3,9% (etanercept) (p<0.001). En la semana 2, la tasa de respuesta de PASI<sub>50</sub> fue de 58,8% (IXE Q2W) y 57,6% (IXE Q4W) vs 4,2% (placebo) (p<0.001) y 14,6% (etanercept) (p<0.001). La mediana de tiempo (intervalo de confianza del 95%) para PASI<sub>75</sub> fue de 31 (30, 55) días (IXE Q4W), 30 (29, 43) días (IXE Q2W) y 85 (85, 87) días (etanercept).

**Conclusiones:** El tratamiento con ixekizumab produjo mejorías clínicamente significativas (PASI<sub>50</sub>) observadas tan temprano como en la semana 1, que fueron estadística y significativamente diferentes en comparación con etanercept y placebo.

Al menos 50 % de los pacientes tuvieron un PASI<sub>75</sub> después de cuatro semanas, aproximadamente.

**Declaraciones:** Este estudio fue apoyado y dirigido por Eli Lilly & Company, Indianápolis, IN, Estados Unidos. Se trata de la repetición

de un resumen que se presentó en la Academia Americana de Dermatología, en la 74<sup>a</sup> reunión anual; 4 al 8 de marzo de 2016; Washington, D.C., Estados Unidos.

## Sarcoma de Kaposi clásico cutáneo y diseminado

Jhonatan Quintero, Ana María

Hoyos, Felipe Jaramillo

Universidad de Caldas, Sede Ciencias para la Salud, Manizales

**Introducción:** El sarcoma de Kaposi clásico es una enfermedad neoplásica endotelial multifocal de bajo grado, causada por la sinergia del virus herpes humano de tipo 8 (HHV-8) en más del 90 % de los casos con otras condiciones patológicas, entre las que se encuentran la edad avanzada con fenotipo de inmunosenescencia, bajo nivel socioeconómico, alteraciones linfoproliferativas y otras condiciones étnicas o de geolocalización, como en los países mediterráneos y de Europa del este, con una asociación importante con el hábitat en suelo volcánico. En nuestro medio, predomina en los hombres con una relación de 8:1 respecto a las mujeres, y con mayor prevalencia en mayores de 60 años.

Clínicamente, se caracteriza por la presencia de máculas, manchas y pápulas eritematosas y violáceas, que pueden confluir en placas, a veces progresar a nódulos o tumores y, ocasionalmente, con aparición de ulceración y sangrado. Su localización inicial usual es en los miembros inferiores, seguidos de los

miembros superiores, con un patrón predominantemente asimétrico; con menor frecuencia, se presenta en cabeza, cuello, tronco, genitales, mucosas, vasos linfáticos y tubo digestivo. La forma diseminada de sarcoma de Kaposi clásico es una presentación rara, que recuerda la presentación endémica africana,

**Materiales y métodos:** Se trata de un hombre de 76 años de edad procedente de Manizales (Caldas), con lesiones de dos años de evolución, que se iniciaron en la región perimaleolar. Inicialmente, eran simétricas y polimorfas; luego, aumentaron en número y tamaño, llegando a aparecer en el tercio proximal de ambos muslos y, posteriormente, en tronco, antebrazos, cara y cuello. Algunas de ellas eran dolorosas y presentaban sangrado con el roce.

El paciente consultó al Servicio de Urgencias por una fractura de cuello femoral derecho debida a una caída días atrás. Tenía antecedentes de hipertensión arterial sistémica y falla renal crónica sin terapia de reemplazo.

En el examen físico se encontraron múltiples pápulas, placas y nódulos eritematosos y violáceos, algunos hemisféricos con superficie verrugosa y friable, en la cara anterior y lateral de ambos miembros inferiores, con compromiso del dorso y las plantas de ambos pies. Además, presentaba lesiones en el abdomen, los antebrazos y la región frontal izquierda; el área de posible acceso quirúrgico estaba comprometida.

Se revisaron las biopsias tomadas 10 meses antes, por las cuales el paciente no regresó, y se hizo el diagnóstico de sarcoma de Kaposi, apoyados por la inmunohistoquímica para HHV-8; se practicó ELISA

para el HIV en dos ocasiones, con solicitud de carga viral, los cuales fueron negativos.

Con los resultados de la tomografía de tórax, la ecografía de abdomen, el ecocardiograma y la endoscopia de vías digestivas altas, se descartaron lesiones sistémicas del sarcoma de Kaposi.

En la medición indirecta de linfocitos CD4 en el hemograma, se encontró que estaban en un rango menor de 200 por ml. El paciente falleció varios días después por una neumonía hospitalaria y falla renal profunda con acidosis metabólica resistente.

**Conclusion:** Se presenta un caso de sarcoma de Kaposi clásico, cutáneo y diseminado, en un paciente con gran morbilidad, con fenotipo de inmunosenescencia y procedente de una región de suelo volcánico del área andina.

A pesar de considerarse una enfermedad con bajo grado de malignidad, su conocimiento y tratamiento han evolucionado en las últimas dos décadas, gracias a su asociación etiológica con el HHV-8, su presentación epidémica con el sida, una mayor incidencia en la forma clásica en pacientes con terapia antirretroviral y un adecuado recuento de linfocitos T CD4, llegando a catalogar al VIH como un modelo de envejecimiento acelerado del sistema inmunológico.

Todo lo anterior ha llevado a una mejor comprensión de la patogénesis de la enfermedad y, por tanto, a resultados más favorables en su manejo local y sistémico que, en este paciente, no se lograron implementar debido a sus múltiples complicaciones clínicas favorecidas por la constante

consulta tardía que aplica para este caso y otras neoplasias malignas de la piel vistas en nuestro entorno clínico.

## BIBLIOGRAFÍA

1. Boshoff C, Whitby D, Hatzioannou T, Fisher C, van der Walt J, Hatzakis A, *et al.* Kaposi's sarcoma associated herpes virus in HIV-negative Kaposi's sarcoma. *Lancet*. 1995;345:1043-4.
2. Chang Y, Cesarman E, Pessin MS, Cullen J, Knowles DM, Moore PS. Identification of new herpesvirus-like DNA sequences in AIDS-associated Kaposi's sarcoma. *Science*. 1994;266:1865-9.
3. García A, Olivella F, Valderrama S, Rodríguez G. Kaposi's sarcoma in Colombia. *Cancer*. 1989;64:2393-8.
4. Mohanna S, Ferrufino JC, Sanchez J, Bravo F, Gotuzzo E. Epidemiological and clinical characteristics of classic Kaposi's sarcoma in Peru. *J Am Acad Dermatol*. 2005;53:435-41.
5. Pelsner C, Dazzi C, Graubard BI, Lauria C, Vitale F, Goedert JJ. Risk of classic Kaposi sarcoma with residential exposure to volcanic and related soils in Sicily. *An Epidemiol*. 2009;19:597-601.

## Sarcoma de Kaposi en paciente con HIV: la importancia de sospechar esta entidad en la región perianal

**María Claudia Rodríguez, Ligia Méndez**

*Universidad Militar Nueva Granada, Hospital Militar Central, Bogotá, D.C., Colombia*

**Introducción:** El sarcoma de Kaposi es una neoplasia vascular de bajo grado, de la cual existen cuatro variantes fundamentales, una de las cuales se relaciona con el virus de la inmunodeficiencia humana (HIV), asociada a la infección por el virus del herpes humano 8 (VHH-8).

La aparición de lesiones en la región perianal y el recto es excepcional; la morfología, el color, el tamaño y la distribución de las lesiones en esta área, requieren de sospecha clínica y de confirmación histológica, siendo especialmente relevante el estudio de inmunohistoquímica con anticuerpos que confirmen el origen vascular de las células neoplásicas, así como la presencia de HHV-8. El tratamiento de primera línea se basa en la terapia HAART y, en casos excepcionales, en la quimioterapia tóxica, sistémica o intralesional, entre otros tratamientos.

**Material y métodos:** Se trata de un paciente de sexo masculino, homosexual, de 25 años de edad, con diagnóstico de HIV/sida 3C por criptococosis pleural diagnosticada en el 2013 y lesiones perianales tratadas como herpes genital, sin mejoría.

Consultó siete meses después al Servicio de Dermatología, encontrándose una gran placa tumoral exofítica asimétrica, de bordes irregulares, mal definida, eritemato-violácea, de aspecto verruciforme y húmeda, asociada a múltiples pápulas pediculadas, acuminadas y blandas, que comprometían un radio de 4 cm. Se hizo el diagnóstico presuntivo de

condilomas perianales y carcinoma escamocelular Vs. sarcoma de Kaposi, por lo cual se practicó biopsia de piel para su estudio histopatológico.

**Resultados:** En la biopsia por incisión de la región perianal se encontró epidermis con hiperplasia papilomatosa, e hiperqueratosis con atipia de queratinocitos y coilocitos en la lámina propia. Se observó proliferación de vasos delgados y ectásicos, en disposición fusiforme, irregulares y con endotelio ligeramente prominente; había abundante infiltrado plasmocitario acompañante. La inmunohistoquímica para virus herpes de tipo 8 fue positiva para células endoteliales.

Al hacer la correlación clínica-patológica, se diagnosticó sarcoma de Kaposi perianal. Como el paciente llevaba ocho meses de terapia HAART con buen cumplimiento, se decidió su valoración por coloproctología y se descartó compromiso de la lesión anal y gastrointestinal, y por oncología, quienes iniciaron tratamiento con doxorubicina liposómica (88 mg/día intravenosos cada 21 días); recibió ocho sesiones y completó su tratamiento. En el control por dermatología, se observó resolución del 70 % de las lesiones.

**Discusión y conclusión:** El sarcoma de Kaposi es una neoplasia común en pacientes que sostienen relaciones sexuales anales con carácter de receptor. La prevalencia estimada es de 25 % en pacientes positivos para HIV, encontrándose dos casos informados de localización perianal. El compromiso del sistema gastrointestinal se observa en el 40 % de los pacientes con sarcoma de Kaposi relacionado con sida, pero las lesiones pueden



ocurrir en cualquier parte del cuerpo y evolucionar rápidamente.

Se presenta un paciente de 25 años de edad con conductas sexuales de alto riesgo (positivo para HIV), que consultó al Servicio de Dermatología por una lesión perianal. Se diagnosticó sarcoma de Kaposi perianal, entidad frecuente en pacientes con HIV, en una localización atípica. En este caso, el diagnóstico oportuno fue clave para el pronóstico.

Consideramos que es importante publicar y difundir este caso, para la detección temprana y el tratamiento multidisciplinario, en los cuales el dermatólogo tiene una participación precoz y oportuna, para un óptimo tratamiento.

## BIBLIOGRAFÍA

1. Bernardo S, Fernandes SR, Ribeiro LC. Kaposi's sarcoma—An unusual cause of upper gastrointestinal bleeding. *GE Port J Gastroenterol*. 2016;23:267-9.
2. Copé R. Update of anal-perineal and rectal lesions observed in AIDS. *Contracept Fertil Sex*. 1994;22:187-94.
3. Lee AJ, Brenner L, Mourad B, Monteiro C, Vega KJ, Munoz JC. Gastrointestinal Kaposi's sarcoma: Case report and review of the literature. *World J Gastrointestinal*. 2015;6:89-95.
4. Morales DH, Zaccaro AEH. Gastrointestinal and cutaneous AIDS-related Kaposi's sarcoma: Different activity of liposomal doxorubicin according to location of lesions. *Eur J Cancer Care*. 2005;14:264-6.
5. Sánchez del Monte J, Hernández-Guerrero A, Sobrino-Cossio S, Lárraga-Octavio A, Sánchez-Benítez G, López-

Blanco P, Elguero-Pineda E. Clinical manifestations and endoscopic characteristics of Kaposi's sarcoma in patients with acquired immunodeficiency syndrome. *Rev Gastroenterol Mex*. 2005;70:416-23.

## Síndrome de Frey, presentación de dos casos

**Lina María Aguirre**

*Universidad Pontificia Bolivariana, Medellín, Colombia*

**Introducción:** El síndrome de Frey, o síndrome aurículo-temporal, se caracteriza por episodios recurrentes de eritema y sudoración a nivel preauricular o en la distribución del nervio aurículo-temporal, en reacción a estímulos del gusto.

**Materiales y métodos:** Se presentan dos casos con síndrome de Frey de diferente etiología. El caso número 1 es una mujer de 47 años de edad, a quien tres años antes le practicaron una cervicotomía por un linfoma cervical derecho; posteriormente, quedó con disestesia que mejoró con el tiempo. Consultó por sudoración localizada en la región preauricular, el maxilar inferior y la hélice de la hemicara derecha; aparecía súbitamente tras ingerir alimentos con consistencia dura o cauchosa. En el examen físico no se observaron lesiones. Con el test de Minor, se observó marcación de color violeta en el área preauricular y auricular, el sitio de mayor sudoración.

El caso clínico número 2 es una niña de cuatro años de edad, que desde los cinco meses presentaba eritema en la mejilla izquierda rela-

cionado con el consumo de alimentos, con duración de 30 minutos. Como antecedentes, la gestación fue normal, el parto por fórceps y tuvo lactancia materna hasta los cuatro meses. En el examen físico, se observó aparición de eritema desde la comisura labial hasta el pabellón auricular izquierdo, minutos después de consumir un dulce, y que desaparecía en 30 minutos.

**Discusión:** El síndrome de Frey se manifiesta con trastornos sudoríparos y vasomotores faciales de predominio unilateral durante la masticación. En adultos, la etiología más frecuente es el trauma del nervio aurículo-temporal después de parotidectomía, en 4 a 62 % de los casos. En los niños, es una entidad poco frecuente, en los cuales el uso de fórceps en más del 50 % de los casos, sugiere traumatismo de este nervio durante el parto.

En algunos casos no hay antecedentes conocidos de traumatismo en el área de la glándula parótida; una explicación alternativa es la presencia de una vía nerviosa craneal congénita aberrante<sup>2</sup>. El mecanismo probable en el síndrome de Frey es la regeneración mal dirigida de las fibras parasimpáticas hacia las glándulas sudoríparas, que causa sudoración, y hacia los vasos cutáneos para producir eritema, asociado con la masticación, la salivación e, incluso, con las emociones<sup>1</sup>.

Las manifestaciones se inician de cinco semanas a dos años después de la cirugía o la lesión glandular en los adultos. En los niños aparece al iniciar la alimentación complementaria; en ellos predomina el eritema más que la sudoración<sup>3</sup>. El diagnóstico en adultos se hace con el test de Minor, que consiste en

aplicar solución yodada al 3-5 % en el sitio afectado y alrededor, dejar secar y luego aplicar almidón de maíz. En las áreas de mayor sudoración, se observa una coloración violeta bien delimitada. El diagnóstico en los niños se confirma con la prueba de provocación oral.

El tratamiento en los adultos depende de la gravedad de los síntomas, la mejoría es mayor con la toxina botulínica A para reducir la sudoración gustatoria, con una duración imprecisa, pero con la salvedad de que se pueden aplicar dosis repetidas <sup>4</sup>. En los niños, se considera un proceso benigno y de resolución espontánea, y no se requiere ningún tipo de tratamiento <sup>2</sup>.

**Conclusión:** Se presentan dos casos de síndrome de Frey de diferentes edades, asociados a lesión del nervio aurículo-temporal después de cervicotomía y de parto por fórceps; ninguno de ellos se asociaba a parotidectomía, descrita como la causa más frecuente. La primera paciente tuvo mejoría completa a las tres semanas, con la aplicación de toxina botulínica. En el segundo caso no se dio tratamiento, solo se hizo seguimiento clínico, por ser una entidad de curso benigno y de resolución espontánea en niños.

## BIBLIOGRAFÍA

1. Kamath RA, Bharani S, Prabhakar S. Frey's syndrome consequent to an unusual pattern of temporomandibular joint dislocation: Case report with review of its incidence and etiology. *Craniomaxillofac Trauma Reconstr.* 2013;6:1-8.
2. Tamayo-Quijano LM, Chinchilla-Mejía CF, Toro-Giraldo AM. Linear erythema on the

face of a boy. *Actas Dermosifiliogr.* 2009;100:905-6.

3. Martínez-Baylach J, Aragón T, Galdós H, Herrera C, Rubio de Abajo I. Frey's syndrome secondary to an obstetrics trauma: Presentation of 2 cases and a review of the literature. *An Pediatr (Barc).* 2010;72:272-7.
4. de Bree R, van der Waal I, Leemans CR. Management of Frey syndrome. *Head Neck.* 2007;29:773-8.

## Tumor de células granulares S-100 negativo en el labio, aproximación quirúrgica

**Hernán Mejía, María Isabel González, Paola Torres, Victoria Dávila, María Fernanda Ordóñez**  
*Hospital Militar Central, Universidad Militar Nueva Granada, Bogotá, D.C., Colombia*

**Introducción:** El tumor de células granulares, o tumor de Abrikossoff, es una neoplasia benigna infrecuente con posible origen en las células de Schwann, que preferencialmente se presenta en la mucosa oral, específicamente en la lengua <sup>1</sup>.

**Materiales y métodos:** Se trata de un paciente de 47 años de edad con un cuadro clínico de cinco meses de evolución, consistente en la aparición de una lesión en la semimucosa y mucosa del labio inferior. Refirió inicialmente una lesión sólida que, posteriormente, se ulceró con crecimiento rápido, asociada a sangrado y dolor.

En el examen físico se observaba compromiso de la mucosa, la semimucosa y la línea alba del tercio lateral izquierdo del labio inferior, por un tumor sólido rosado con centro amarillento y de consistencia dura, con ulceración central y telangiectasias en la superficie, de 12 x 13 mm a 5 mm de la comisura labial izquierda y a 40 mm del reborde mandibular. No tenía antecedentes relevantes ni alteraciones en la revisión por sistemas.

Fue valorado por el Servicio de Dermatología y, ante la sospecha de carcinoma escamocelular, se practicó una biopsia que reportó un tumor ulcerado de células granulares, con compromiso profundo de los bordes laterales e infiltración musculoesquelética.

En la inmunohistoquímica se encontraron células tumorales positivas para vimentina, CD68 y calretinina, y débilmente positivas para CD56, con un índice de proliferación celular Ki67 de 3 %, aproximadamente; era negativa para S100, CD57, EMA, CD34 y enolasa neuronal específica. Sin embargo, no se pudo determinar de forma conclusiva si el tumor era benigno o maligno.

Ante el diagnóstico histopatológico de tumor de células granulares no neural, se decidió complementar los estudios, inicialmente con radiografía de tórax y ecografía abdominal; bajo anestesia tumescente, se hizo la resección en cuña del espesor total del tercio lateral izquierdo del labio inferior, con 5 mm de margen.

**Resultados:** En las citas de control, la radiografía de tórax fue normal y la ecografía de abdomen total reveló un hemangioma hepático, por lo que se solicitó resonancia

magnética simple y con contraste, que confirmó este diagnóstico, sin compromiso distal por tumor de células granulares. En los controles a los 5 días y 2 meses del posoperatorio, se observó buena evolución con adecuada cicatrización. Finalmente, en el estudio histopatológico se reportó un tumor de células granulares completamente resecado, sin presencia de invasión linfovascular ni perineural, que a la inmunohistoquímica era negativo para S100 y positivo para vimentina y CD68.

**Discusión:** El tumor de células granulares no neural o S100 negativo, es un tumor compuesto de células granulares de la cavidad oral<sup>2</sup>. El estudio histopatológico no permite distinguir el tumor de células granulares de la forma no neural; sólo mediante la inmunohistoquímica se pueden diferenciar<sup>3</sup>. Por su reciente descripción, el perfil de inmunohistoquímica no está claramente establecido, sin embargo, es claro que es positiva para vimentina y CD68<sup>3</sup>.

En los tres casos informados de este tumor en la cavidad oral, refieren como tratamiento la resección quirúrgica; sin embargo, no hay detalles de los márgenes ni de la aproximación quirúrgica que se debería adoptar ante su diagnóstico<sup>3,4,5</sup>.

**Conclusiones:** Se presenta un paciente con un raro tumor de células granulares S100 negativo o no neural en el labio (cuarto caso reportado en la literatura). El tratamiento indicado para este tumor es la resección quirúrgica, sin embargo, en la literatura revisada, no se encuentran parámetros sobre el margen de resección ni las técnicas de aproximación quirúrgica, por lo cual se describen aquí.

## BIBLIOGRAFÍA

1. Plantier F. Granular cell tumour or Abrikossoff's tumour. *Ann Dermatol Venereol*. 2013;140:399-402.
2. Solomon LW, Vélez I. S-100 negative granular cell tumor of the oral cavity. *Head Neck Pathol*. 2015;10:367-73.
3. Basile JR, Woo SB. Polypoid S-100-negative granular cell tumor of the oral cavity: A case report and review of literature. *Oral Surg Oral Med Oral Pathol Oral Radiol Endod*. 2003;96:70-6.
4. Lerman M, Freedman PD. Nonneural granular cell tumor of the oral cavity: A case report and review of the literature. *Oral Surg Oral Med Oral Pathol Oral Radiol Endod*. 2007;103:382-4.

## Tumor doloroso en el cuello: ¿conducta quirúrgica o expectante?

**Claudia Cruz, Hernán Mejía, María González, Ligia Méndez, Victoria Dávila**

*Hospital Militar Central-Universidad Militar Nueva Granada, Bogotá, D.C., Colombia*

**Introducción:** El espiroadenoma ecrino es una neoplasia epitelial dolorosa de crecimiento lento, derivada de las glándulas sudoríparas ecrinas a partir de su porción secretora y del conducto, donde participa en la actividad colinérgica al inyectar acetilcolina y oxitocina. Su etiopatogenia es confusa; se habla de restos embrionarios de las glándulas ecrinas en el feto por un mecanismo no determinado, que

son estimulados por factores de crecimiento no bien conocidos.

Se puede localizar en cabeza, cuello, cuero cabelludo, pabellón auricular, región anterior del tronco y cara anterior de las extremidades superiores. Es una neoformación solitaria en el 95 %; su diámetro puede ir de 0,2 a 2 cm; es suave y firme, pero puede llegar a tener necrosis y ulceración; puede ser múltiple, de distribución lineal, zosteriforme y en espiral.

Su transformación maligna a espiroadenocarcinoma ecrino puede ocurrir en un periodo de 20 a 30 años. Hay 102 casos reportados en el mundo, con antecedentes de trauma, historia previa de espiroadenoma benigno, crecimiento rápido, cambios de coloración y aumento de la sensibilidad. Puede presentar metástasis a ganglios linfáticos, hueso, pulmón y cerebro, con una mortalidad del 39 %. Es por esto que es de gran importancia conocer el comportamiento de esta neoplasia y sus alternativas terapéuticas, para abordarla de forma oportuna y eficaz.

**Material y métodos:** Se trata de una paciente de 16 años de edad, estudiante, que presentó un cuadro clínico de un año de evolución de un tumor doloroso eritemato-violáceo, de crecimiento progresivo, con cambios de coloración, lobulado e indurado a la palpación. Medía 22 x 20 mm y se localizaba en la región cervical a 31 mm de la horquilla esternal, había también un nódulo de 6 mm a 13 mm en el borde inferior. No había antecedentes de importancia.

Se hizo una impresión diagnóstica de tumor doloroso en estudio y se decidió practicar una biopsia.

**Resultados:** En la histopatología se encontraron nódulos tumorales sólidos con estructuras quísticas y tubulares, bien definidos, hiper-celulares y con células epiteliales basófilas, con citoplasma más claro, y cadenas de células eosinófilas. Estaban localizados en la dermis profunda y el panículo adiposo, separados uno del otro, por múltiples nódulos con cápsula fibrosa de tejido conjuntivo, y con disposición vertical con respecto a la epidermis subyacente. Se diagnosticó un espiradenoma ecrino.

Se decidió su extirpación quirúrgica con márgenes de seguridad oncológica por el crecimiento progresivo, el dolor y el riesgo de transformación maligna a espiroadenocarcinoma; se obtuvieron bordes libres de tumor a la histopatología y sin evidencia de recidiva en la valoración clínica.

**Discusión y conclusiones:** El espiroadenoma ecrino es una neoplasia benigna epitelial y de crecimiento lento, derivada de la glándula sudorípara. Su transformación maligna no es usual y puede ocurrir en un periodo de hasta 30 años. En esta paciente de 16 años, se optó por una resección amplia con márgenes oncológicos, obteniéndose un excelente resultado histopatológico, funcional y estético.

Consideramos que el diagnóstico oportuno fue clave para el pronóstico, y que es importante publicar y difundir este caso, para la detección temprana y el tratamiento oportuno de este tipo de neoplasia.

## BIBLIOGRAFÍA

1. Andreoli MT, *et al.* Malignant eccrine spiradenoma: A meta-analysis of reported cases. *Am J Surg.* 2011;201:695-9.

2. Dhua S, Sekhar DR. A rare case of eccrine spiradenoma-treatment and management. *Eur J Plast Surg.* 2016;39:143-6.
3. García-Molina D, *et al.* Espiradenoma ecrino múltiple. *Rev Esp Cir Oral Maxilofac.* 2014;36:199-203.
4. Gomes Oliveira G, *et al.* Malignant eccrine spiradenoma of the nasolabial fold. A case report. *Rev Esp Cir Oral Maxilofac.* 2012;34:180-4.
5. Medina D, *et al.* Espiradenoma ecrino. *Rev Cent Dermatol Pascua.* 2002;11:101-4.
6. Rebegea LF, *et al.* Skin spiradenocarcinoma-case presentation. *Rom J Morphol Embryol.* 2016;57:327-30.
7. Zheng Y, *et al.* Differential diagnosis of eccrine spiradenoma: A case report. *Exp Ther Med.* 2014;8:1097-1101.

## Vitiligo y enfermedad intestinal inflamatoria

Luz Karem Morales<sup>1</sup>, Lili Rueda<sup>2</sup>, Adriana Motta<sup>3</sup>

<sup>1</sup>Residente de Dermatología, Universidad El Bosque, Bogotá, D.C., Colombia

<sup>2</sup>Dermatóloga, epidemióloga, Universidad El Bosque, Bogotá, D.C., Colombia

<sup>3</sup>Dermatóloga, epidemióloga, Hospital Simón Bolívar, Universidad El Bosque, Bogotá, D.C., Colombia

**Introducción:** El vitiligo es una enfermedad autoinmunitaria en la que los melanocitos o las vías de producción de la melanina se ven afectados, generando despigmentación progresiva de la piel, el pelo y las mucosas <sup>1,2</sup>. Generalmente, las lesiones son asintomá-

ticas, pero causan gran impacto psicosocial en quienes la padecen y se han encontrado múltiples asociaciones con enfermedades sistémicas (23 %), entre las cuales están enfermedad tiroidea (11,8 %), psoriasis (7,6 %), artritis reumatoide (2,9 %) alopecia areata (2,4 %) y diabetes mellitus (0,8 %); en 2,3 % de los casos se asocia a enfermedad intestinal inflamatoria, como colitis ulcerativa (1,1 %) y enfermedad de Crohn (0,5 %), siendo estas las que aumentan la morbilidad <sup>2-4</sup>.

**Caso clínico:** Se trata de un paciente de sexo masculino de 18 años de edad, con un cuadro clínico de seis meses de evolución, consistente en múltiples y extensas máculas acrómicas de bordes irregulares bien definidos que afectaban el tronco y los miembros superiores. Como antecedente, refirió colitis ulcerativa en tratamiento con mesalazina y, desde tres meses antes, adalimumab.

**Resultados:** Aunque el diagnóstico de vitiligo es principalmente clínico, se decidió practicar biopsia de una de las lesiones, reportada como vitiligo; la colonoscopia y biopsia de colon de un año antes demostraron colitis ulcerativa.

**Discusión:** El vitiligo es una enfermedad autoinmunitaria que afecta el pigmento de la piel. Se ha encontrado su coexistencia con enfermedades sistémicas, en este caso, con enfermedad intestinal inflamatoria. Esta asociación no tiene predilección por sexo o raza y no se conoce muy bien su patogénesis; sin embargo, se han planteado algunas hipótesis. La primera es por activación de células T citotóxicas (CD8+) que inducen la destrucción de los

melanocitos específicos en el vitiligo, por formación de autoantígenos que generan apoptosis de los melanocitos, por medio de IL-6 e IL-13. La segunda es por detección en el epítipo compartido y único en el colon, la piel y el tejido biliar<sup>4,5</sup>. La autoinmunidad dirigida contra este puede ser el enlace del vitiligo con la colitis ulcerativa<sup>4,5</sup>. Hay algunos reportes de vitiligo como efecto adverso al inicio de adalimumab; sin embargo, en el presente caso las lesiones aparecieron tres meses antes de la terapia biológica<sup>6</sup>.

**Conclusiones:** Se presenta el caso de un adulto con vitiligo asociado con colitis ulcerativa; en la literatura científica, se ha reportado la asociación con colitis ulcerativa (1,1 %) y con enfermedad de Crohn (0,5 %) <sup>2,4</sup>. Parece deberse a un mecanismo de activación de células T citotóxicas que generan autoantígenos o a la detección de un epítipo compartido y único en el colon, la piel y el tejido biliar<sup>4,5</sup>. Por tal motivo, es importante que el dermatólogo indague sobre los antecedentes de los pacientes con cierto tipo de enfermedades cutáneas, en este caso vitiligo, para descartar asociaciones que deben tratarse tempranamente y, así, disminuir la morbilidad de los pacientes.

## REFERENCIAS

1. Gill L, Zarbo A, Isedeh P, Jacobsen G, Lim HW, Hamzavi I. Comorbid autoimmune diseases in patients with vitiligo: A cross-sectional study. *J Am Acad Dermatol*. 2016;74:295-302.
2. Sheth VM, Guo Y, Qureshi AA. Comorbidities associated with vitiligo: A ten-year retrospec-

tive study. *Dermatology*. 2013;227:311-5.

3. Alkhateeb A, Fain PR, Thody A, Bennett DC, Spritz RA. Epidemiology of vitiligo and associated autoimmune diseases in Caucasian probands and their families *Pigment Cell Res*. 2003;16:208-14.
4. Rashtak S, Pittelkow M. Skin involvement in systemic autoimmune diseases.
5. Curr Dir Autoimmun. 2008;10:344-58.
6. Dwivedi M, Kemp EH, Laddha NC, Mansuri MS, Weetman AP, Begum R. Regulatory T cells in vitiligo: Implications for pathogenesis and therapeutics. *Autoimmun Rev*. 2015;14:49-56.
7. Posada C, Flórez A, Batalla A, Alcázar JJ, Carpio D. Vitiligo during treatment of Crohn's disease with adalimumab: Adverse effect or co-occurrence? *Case Rep Dermatol*. 2011;3:28-31.

**Introducción:** La vulvovaginitis es una enfermedad común del área genital femenina; la infección por *Candida albicans* y otras infecciones bacterianas son sus causas más frecuentes<sup>1</sup>. Existen pocos casos de vulvovaginitis grave, como la primoinfección herpética, reportados en la literatura médica<sup>2,3</sup>. La primoinfección vaginal por el virus del herpes simple (HSV) no es reconocida hasta en 91 % de los casos. Sin embargo, el 80 % de las pacientes sí presentan síntomas que, en la gran mayoría de casos, no son graves y se pueden manejar ambulatoriamente con antivirales por vía oral<sup>1</sup>.

**Materiales y métodos:** Se presentan tres pacientes inmunocompetentes, sin antecedentes conocidos de infección vaginal por HSV, quienes presentaron cuadros clínicos similares de vulvovaginitis grave y fueron hospitalizadas inicialmente por el Servicio de Ginecología, con diagnóstico de celulitis vulvar grave de origen bacteriano para tratamiento antibiótico intravenoso, sin adecuada mejoría con el tratamiento.

Las tres pacientes presentaban cuadros clínicos de entre cuatro y seis días de evolución, que se iniciaron con malestar general y sensación de ardor vulvar. Posteriormente aparecieron múltiples vesículas agrupadas en racimos sobre una base eritematosa que luego se erosionaron. Estaban localizadas de manera simétrica en los labios mayores y menores, asociadas a eritema y edema vulvar grave, además de flujo vaginal importante y adenopatías inguinales. Las tres pacientes referían dolor de tipo ardor intenso y disuria. Antes de su hospitalización, habían recibido tratamiento con corticoides y

## Vulvovaginitis grave como primoinfección herpética: presentación de serie de casos

Catalina Velandia<sup>1</sup>, Rafael Montealegre<sup>1</sup>, Óscar Mora<sup>2</sup>, Antonio Barrera<sup>2</sup>

<sup>1</sup> Residentes de Dermatología, Hospital de San José-Hospital Infantil de San José, FUCS, Bogotá, D.C., Colombia

<sup>2</sup> Docentes, programa de Dermatología, Hospital de San José-Hospital Infantil de San José, FUCS, Bogotá, D.C., Colombia



antifúngicos tópicos, sin ninguna mejoría.

**Resultados:** Las pacientes refirieron contacto sexual ocho a diez días antes de iniciarse el cuadro clínico que, sumado a los síntomas prodrómicos y a un examen físico con demostración de lesiones indicativas de infección por HSV, permitieron hacer el diagnóstico de vulvovaginitis herpética grave en los tres casos. El tratamiento se inició con aciclovir intravenoso a dosis de 5 a 10 mg/kg, tres veces al día. Se observó mejoría importante de las lesiones y disminución de la sintomatología, al segundo día del tratamiento.

**Discusión:** Se presentan tres casos atípicos de vulvovaginitis grave como primoinfección herpética, inicialmente enfocados desde el punto de vista ginecológico como celulitis vulvares graves y sin mejoría con el antibiótico intravenoso.

A pesar de la gravedad del cuadro, las lesiones que presentaban las

pacientes eran características de infección por HSV, lo que permitió hacer un diagnóstico correcto y administrar el tratamiento antiviral intravenoso, obteniéndose una rápida mejoría clínica. Aunque no se encuentran muchos casos de vulvovaginitis herpéticas reportados en la literatura médica, es importante tener en cuenta estas manifestaciones graves de primoinfección por el HSV, para poder hacer un diagnóstico oportuno que le permita a las pacientes recibir el tratamiento indicado.

## BIBLIOGRAFÍA

1. Margesson L. Vulvar disease pearls. *Dermatol Clin.* 2006;24:145-55.
2. Lazar M. Primary herpetic vulvovaginitis. *Arch Dermatol.* 1955;72:272.
3. Slavin H, Gavett E. Primary herpetic vulvovaginitis. *Exp Biol M.* 1946;63:343-5.



# CeVDerm

Programa de re-certificación voluntaria

Encuéntrenos en el stand 35B2 del RADLA 2017



# VIII Encuentro Nacional de Residentes de Dermatología

---

Un paso hacia el futuro  
18 al 20 de agosto Villavicencio, Meta

## Reglamento de publicaciones

La Revista Colombiana de Dermatología y Cirugía Dermatológica es la publicación oficial de la Asociación Colombiana de Dermatología y Cirugía Dermatológica, sus sociedades filiales y los capítulos regionales. Se publica de forma continua desde 1991, y desde 2003 se hace trimestralmente, previo sometimiento al arbitraje por pares científicos seleccionados por el Comité Editorial. Se encarga de divulgar artículos originales e inéditos de investigación en Dermatología, artículos de revisión y de reflexión, y reportes de casos dermatológicos. Su contenido es esencialmente de tipo científico, aun cuando eventualmente puede haber contribuciones de carácter gremial o informativo cuando sean de particular importancia. Uno de sus objetivos más claros es lograr una mejor educación dermatológica continua y, por consiguiente, son bienvenidos todos aquellos trabajos que cumplan con esta meta.

El título abreviado de la Revista Colombiana de Dermatología y Cirugía Dermatológica es *Rev Asoc Colomb Dermatol*, que debe ser usado en las notas al pie de página, leyendas de figuras y referencias bibliográficas.

Los manuscritos deben ser enviados al editor de la Revista de la Asociación Colombiana de Dermatología y Cirugía Dermatológica, por medio de la página oficial de la revista, <http://revistasocolderma.org/>, o al correo electrónico [revista@asocolderma.com](mailto:revista@asocolderma.com).

### INFORMACIÓN PARA LOS AUTORES

La revista observa las normas publicadas por el International Committee of Medical Journal Editors ([www.icmje.org](http://www.icmje.org)) en sus requisitos uniformes para manuscritos enviados a revistas biomédicas y las ha incorporado en el proceso de revisión y publicación.

#### Tipo de artículos publicados en la revista

##### 1. Artículo de investigación

Debe ser un trabajo original derivado de una investigación que contribuya a construir conocimiento científico

al registrar información relevante sobre nuevos datos disponibles. Debe contener las siguientes secciones: introducción, materiales y métodos, resultados, discusión y referencias. Debe contar con un resumen estructurado de máximo 250 palabras, en español e inglés, y se deben indicar de tres a seis palabras clave en español, que estén incluidas en los Descriptores de Ciencias de la Salud (DeCS) (<http://decs.bvs.br/E/homepagee.htm>), y en inglés, que aparezcan en el listado del Medical Subject Headings (MeSH) (<http://www.nlm.nih.gov/mesh>).

Los trabajos presentados deben haber observado las normas éticas del comité encargado de supervisar los estudios de investigación de la institución en donde se realizó el estudio, además de acatar los enunciados de la Declaración de Helsinki de 1975, modificada en Seúl, Corea, en 2008, <http://www.wma.net/en/30publications/10policies/b3>, y los contenidos en la Resolución 8430 de 1993 del Ministerio de Salud y en la Resolución 2378 de 2008 del Ministerio de la Protección Social. Se debe adjuntar al manuscrito la aprobación del comité institucional de ética en investigación.

##### 2. Artículo de revisión

Es un trabajo didáctico de actualización sobre un campo particular de la Dermatología; se caracteriza por presentar una cuidadosa revisión bibliográfica de, por lo menos, 50 referencias. Se sugiere no incluir más de setenta referencias y el resumen, en español y en inglés, no debe ser de más de 150 palabras. Se deben indicar de tres a seis palabras clave en español y en inglés.

##### 3. Artículo de reflexión

Es un manuscrito que presenta resultados de investigación desde una perspectiva analítica, interpretativa o crítica del autor, sobre un tema específico, recurriendo a fuentes originales.

##### 4. Reporte de caso

Es la sección dedicada a la comunicación de experiencias clínico-terapéuticas o histopatológicas. Su objetivo

es contribuir al conocimiento médico al describir una enfermedad nueva o poco frecuente, una aplicación clínica relevante, contribuir a esclarecer la patogénesis de una enfermedad, describir alguna complicación inusual o aportar aspectos novedosos en cuanto a diagnóstico o tratamiento. El resumen, en español y en inglés, no debe ser mayor de 150 palabras. Deben indicarse de tres a seis palabras clave.

Debe contener la descripción del caso clínico, un corto comentario y una conclusión final.

Se sugiere un máximo de diez referencias, relacionadas con el tema, y tres fotografías clínicas o histológicas. Si los autores consideran que deben incluirse más fotografías, deben explicar la importancia de la inclusión de las imágenes para la comprensión del artículo.

A juicio del Comité Editorial, los autores de un reporte de caso no deben ser más de cuatro (Rev Asoc Colomb Dermatol. 2011;19:260-1); si los autores exceden ese número, debe sustentarse con claridad la participación de cada uno en la elaboración del artículo.

## 5. Haga usted el diagnóstico

Esta modalidad de artículo de educación continua tiene el propósito de estimular la habilidad diagnóstica de los lectores. Tiene dos partes, la primera hace la presentación del caso utilizando fotografías clínicas o imágenes histológicas; la segunda aparece al final de la revista y revela el diagnóstico correcto junto con un comentario sobre la entidad correspondiente.

## 6. Revisión de tema

Es un documento que resulta de la revisión crítica de la literatura sobre un tema en particular.

## 7. Revisión de la literatura

Son resúmenes cortos de artículos de importancia publicados en revistas internacionales.

## 8 Noticias y eventos

Esta sección publica comunicaciones de informes, obituarios, reuniones de la Asociación o eventos nacionales o extranjeros de importancia para el dermatólogo.

## 9. Cartas al editor

Son los comentarios, opiniones o informaciones relacionados con publicaciones previas e inquietudes

sobre la revista o la Asociación Colombiana de Dermatología y Cirugía Dermatológica. La correspondencia publicada puede ser editada por razones de extensión, corrección gramatical o de estilo, y de ello se informará al autor antes de su publicación.

## EVALUACIÓN DE LOS ARTÍCULOS POR PARES CIENTÍFICOS

Cada manuscrito es presentado al Comité Editorial, que decide si el manuscrito es relevante y pertinente para la revista. Si lo es, el manuscrito es evaluado por dos árbitros que pueden ser miembros de la institución editora o no serlo; estos árbitros se seleccionan entre expertos en el tema tratado en cada manuscrito. El proceso de revisión por pares es anónimo y doble ciego; ni los revisores conocen el nombre de los autores ni los autores saben quienes aceptan o rechazan su manuscrito, con el fin de garantizar la mayor objetividad posible en la evaluación.

Los pares deciden la conveniencia de su publicación y pueden sugerir correcciones en caso de que lo estimen necesario, las cuales se transmiten a los autores por correo electrónico; si fuere necesario, el artículo se envía de nuevo a los pares revisores para que corroboren si se realizaron los ajustes solicitados.

Si existen opiniones encontradas entre los árbitros con respecto a la publicación del manuscrito, el caso se lleva a discusión por parte del Comité Editorial con el fin de tomar la decisión final sobre la publicación o no del mismo.

Esta decisión se basa en la calidad del manuscrito, su importancia y claridad y, además, del número de manuscritos aprobados para determinado número de la revista y del espacio disponible en ella. Todos los manuscritos rechazados se devuelven a los autores.

Cuando un manuscrito es aceptado para publicación, se le envía al autor la diagramación final en un archivo en formato pdf (Portable Document Format) para su revisión y aprobación; en el caso de requerirse alguna corrección, se debe informar a la revista en los siguientes tres días.

## PRESENTACIÓN DEL TRABAJO

Los trabajos se deben enviar junto con una carta de presentación que incluya el título del trabajo y la sección en la que se solicita publicación, con una declaración que precise que el artículo es original e inédito. Se debe



declarar que todos los autores han leído y aprobado el contenido del trabajo y que éste o parte del mismo no han sido publicados con anterioridad ni han sido enviados a otro sitio para publicarse; que fue conducido bajo las reglas éticas antes mencionadas, y que se transfieren los derechos de reproducción (copyright) del artículo a la revista. A juicio del Comité Editorial, puede haber excepciones para aceptar material que haya sido publicado previamente (tablas o figuras), en cuyo caso se debe adjuntar el permiso de la publicación que posea el derecho de reproducción. El autor debe adelantar los trámites necesarios para la obtención de tales permisos.

## CONFLICTOS DE INTERÉS

Todos los autores deben declarar si tienen algún conflicto de interés relacionado con el manuscrito que están enviando. Estos conflictos de interés incluyen los apoyos económicos recibidos para la realización del trabajo, los pagos recibidos de una entidad comercial y los pagos por conducir un estudio o por ser consultor de alguna compañía farmacéutica. Igualmente, todo apoyo económico o de cualquier otro tipo para asistir a eventos sociales o académicos relacionados con la compañía farmacéutica involucrada en el estudio. La no declaración de los conflictos de interés puede llevar a sanciones como el rechazo de la publicación o, en caso de ya haber sido publicado el manuscrito, la publicación posterior del conflicto no declarado.

## CONSENTIMIENTO INFORMADO

Si la fotografía de un paciente enviada para publicación permite reconocer la identidad del sujeto, se debe obtener por escrito el consentimiento informado del paciente. La custodia del documento de aceptación es responsabilidad de los autores, quienes firmarán en el momento de enviar el artículo un certificado de que se cuenta con la autorización escrita del paciente para la publicación de su caso. No se debe incluir ningún tipo de información que permita identificar al paciente, como nombres, iniciales o números de historia clínica.

En la actualidad, debido al acceso de los pacientes a las revistas clínicas en medios electrónicos, el consentimiento a la publicación de fotografías cobra gran importancia. No se debe publicar una imagen en la que el paciente pueda reconocerse o ser reconocido, sin el consentimiento por escrito ya que constituye una violación de su privacidad. Esto incluye no solamente la

cara, sino cualquier parte del cuerpo que el paciente pueda identificar como propia. En la edición de la fotografía se deben omitir datos que puedan permitir la identificación del paciente, pero esto no obvia la necesidad de obtener el consentimiento informado.

## ENVÍO DEL ARTÍCULO

Todo trabajo debe ser enviado a la dirección electrónica de la revista ([revista@asocolderma.com](mailto:revista@asocolderma.com)). Los manuscritos deben escribirse en hojas tamaño carta, a doble espacio, preferiblemente en letra Arial de 12 puntos; las tablas y figuras no deben incluirse dentro del texto, deben ir al final del mismo, después de las referencias. La revista tiene el español como idioma oficial, aunque puede aceptar colaboraciones en inglés.

La primera página debe incluir lo siguiente:

- Título del trabajo en español.
- Título del trabajo en inglés.
- Subtítulo, si lo amerita.
- Primer apellido y nombres completos de los autores.
- Cargo y categoría académica de los mismos.
- Nombre de la institución donde se realizó el trabajo.
- Nombre, dirección, número de teléfono, fax y dirección electrónica del autor responsable de la correspondencia.
- Fuentes de financiación, equipo, medicamentos o todos estos.
- Conteo de palabras del texto, excluyendo el resumen, los agradecimientos, los pies de figuras y las referencias, y conteo de las palabras del resumen.
- Número de figuras y cuadros.
- Título corto para los encabezamientos de página.

En la segunda página debe aparecer el resumen en español y su traducción al inglés, y las palabras clave en los dos idiomas.

Debe evitarse el uso de abreviaturas que no sean universalmente reconocidas, sino que hayan sido acunadas por los autores. Siempre se deben usar los nombres genéricos de los medicamentos. Si se incluye una marca registrada, sólo se podrá citar una vez, entre paréntesis, luego de su primera mención. Toda medida se debe expresar según el sistema internacional de unidades. Las referencias se deben identificar en

el texto con números arábigos entre paréntesis, en su orden de aparición.

La lista secuencial de referencias también debe ser escrita a doble espacio, y debe aparecer en nueva página al final del texto. La forma de citarlas debe ajustarse a lo recomendado en los requisitos uniformes para manuscritos presentados para publicación en revistas biomédicas, o normas de Vancouver ([http://www.nlm.nih.gov/bsd/uniform\\_requirements.html](http://www.nlm.nih.gov/bsd/uniform_requirements.html)). La abreviatura de los títulos de las revistas debe ser tal y como aparece en la lista de revistas indexadas en el Index Medicus, que puede obtenerse en <http://www.ncbi.nlm.nih.gov/sites/entrez?cmd=search&db=journals>.

Las comunicaciones personales no constituyen una referencia bibliográfica reconocida, como tampoco lo son los resúmenes de congresos; si se considera necesaria su inclusión, deben aparecer entre paréntesis en el texto. Por favor, asegúrese de que todas las referencias citadas en el texto hayan sido listadas en las referencias.

## Ejemplos de referencias

Se deben listar los primeros seis autores seguidos por *et al.*

- **Artículos de revistas:** Autores. Título del artículo. Abreviatura internacional de la revista. Año; volumen: página inicial y final del artículo.
- **Libros:** Autores. Título del libro. Número de la edición. Lugar de publicación: editorial; año.
- **Capítulos de libros:** Autores del capítulo. Título del capítulo. En: editores del libro. Título del libro. Número de la edición. Lugar de publicación: editorial; año; página inicial y final del capítulo.
- **Medio electrónico:** Autores. Título [sede web]. Lugar de publicación: editor; fecha de publicación. Fecha de consulta. URL electrónica exacta.

## Ilustraciones y cuadros

Cada una de las ilustraciones y cuadros se debe enviar en un archivo adicional al texto del artículo. Son suplementarios y no duplicadores de lo que se diga en el texto. Cada artículo puede llevar un número razonable de fotos; para los minicasos, el máximo es de tres. El número de fotos puede aumentarse cuando las características didácticas del artículo lo ameriten, a juicio del Comité Editorial.

## Fotografías

Las fotografías deben enviarse en un archivo anexo al artículo, de preferencia en formato TIFF (Tagged

Image File Format); el formato JPEG (Joint Photographic Experts Group) no permite una óptima impresión dado que es un archivo comprimido en el que se han eliminado un número indeterminado de píxeles para lograr su compresión. Si la foto es a color debe enviarse en alta resolución, es decir, por lo menos a 300 dpi (dots per inch); si es en blanco y negro, la resolución óptima para impresión es de 600 dpi.

Se deben numerar con cifras arábigas, tener un título breve y ser autoexplicativas. Las fotografías de histopatología deben indicar el tipo de tinción y los aumentos a los que se fotografió la imagen enviada.

Si han sido publicadas previamente, debe anotarse la referencia completa y exacta del sitio en el que fue publicada y adjuntar el permiso por escrito de la publicación que posea el derecho de reproducción (copyright).

Los gráficos y las tablas deben enviarse en sus archivos de origen (Excel, Power Point) y no enviarlos escaneados ya que impide su corrección y diagramación apropiada. Al igual que las figuras, deben ser numeradas, aparecer citadas en el texto y deben contar con una leyenda ilustrativa y ser autoexplicativas; asimismo, deben aparecer las unidades que se hayan utilizado para las diferentes variables listadas.

## Instructions for authors

---

The Revista Colombiana de Dermatología y Cirugía Dermatológica is the official publication of the Asociación Colombiana de Dermatología y Cirugía Dermatológica, its affiliate societies and regional chapters. It has been published continuously since 1991, and it became a quarterly journal since 2003, after scientific peer reviewing by scientists selected by the Editorial Committee. It publishes original research articles related to Dermatology, review and reflective articles, and case reports.

Its content is essentially scientific, even though there may eventually be union or informational contributions, when they are particularly relevant. One of its clearest aims is to achieve a better continuous education in Dermatology, and thus, all those papers which comply with this goal are welcome.

The abbreviated title of the Revista Colombiana de Dermatología y Cirugía Dermatológica is Rev Asoc Colomb Dermatol. which must be used in footnotes, figure captions and bibliographical references.

Manuscripts must be sent to the Revista Colombiana de Dermatología y Cirugía Dermatológica editor's email (revista@asocolderma.com).

### INFORMATION FOR AUTHORS

The journal complies with the guidelines published by the International Committee of Medical Journal Editors ([www.icmje.org](http://www.icmje.org)) in its "Uniform Requirements for Manuscripts Submitted to Biomedical Journals" and has incorporated them in the review and publication process.

#### Type of articles published in the journal

##### Research article

It must be an original paper derived from an investigation which contributes to the construction of scientific knowledge by registering relevant information about new available data. It must contain the following sections: introduction, materials and methods, results, discussion and references. It must have a structured

abstract with a maximum of 250 words, in Spanish and English, and 3-6 keywords must be suggested; for Spanish, these keywords must be included in the Descriptores de Ciencias de la Salud (DeCS) (<http://decs.bvs.br/E/homepagee.htm>), and for English, they must be included in the Medical Subject Headings (MeSH) (<http://www.nlm.nih.gov/mesh>).

The presented articles must comply with the ethical guidelines of the committee in charge of supervising the investigation studies of the institution where the study was conducted in addition to complying with the 1975 World Medical Association Declaration of Helsinki (Ethical Principles for Medical Research Involving Human Subjects), modified in Seoul, South Korea, in 2008 (<http://www.wma.net/en/30publications/10policies/b3>), and those in the Resolución 8430 de 1993 of the Ministerio de Salud, and the Resolución 2378 de 2008 of the Ministerio de la Protección Social. The approval of the institutional research ethics committee must be attached to the paper.

##### Review article

It is an educational paper relevant to the update of a particular area of dermatology, characterized by presenting a thorough bibliographic review of at least 50 references. We suggest not to add more than 70 references, and that the abstracts, both in Spanish and English, not to exceed 150 words. Three to six keywords in Spanish and English must be listed.

##### Reflective article

It is a paper which presents the results of an investigation from the analytical, interpretative or critical perspective of the author, regarding a specific topic, and using original sources.

##### Case report

It is the section dedicated to the communication of experiences, both clinical and therapeutic or histopathological. Its objective is to contribute to medical knowledge by describing a new or not frequent disease,

a relevant clinical application, contributing to the elucidation of the pathogenesis of a disease, describing an unusual complication or adding novel aspects regarding diagnostics and treatment.

The abstract, in Spanish and English, must be no longer than 150 words, and three to six keywords must be listed. It must contain the description of a clinical case, a short commentary, and a final conclusion maximum of ten references related to the topic, and three clinical or histological photographs are suggested. If the authors consider more photographs should be included, they have to explain the importance of their inclusion for understanding the article.

By decision of the editorial committee, the authors of a case report should not be more than four (Rev Asoc Colomb Dermatol. 2011;19:260-1); if there are more participants, their involvement in the article must be argued clearly.

## Make your own diagnosis

The purpose of this type of continuous education article is to stimulate the diagnostic ability of the readers. It is divided in two parts: the first one presents the case by means of clinical photographs or histological images, and the second part is shown at the end of the journal and it reveals the correct diagnosis, along with a commentary about the corresponding entity.

## Topic review

It is a manuscript that results from the critical review of the literature regarding a peculiar topic.

## Literature review

They are short abstracts of important articles published in international journals.

## News and events

This section publishes reports, obituaries, association meetings or national or foreign events which may be important for the dermatologist.

## Letters to the editor

They are the comments, opinions or information related to previous issues or questions about the journal or the Asociación Colombiana de Dermatología y Cirugía Dermatológica. The published mail may be edited due to

length, grammar or style; the author will be informed before the publication.

## SCIENTIFIC PEER REVIEW OF THE MANUSCRIPTS

Each paper is presented before the editorial committee, which decides if the paper is relevant and pertinent to the journal. If it is, the paper is reviewed by two referees who might be members of the editing institution or not. These referees are selected among experts on the topic of the paper. The review process by the peers is anonymous and double-blinded. Neither the reviewers nor the authors know the names of each other, so the authors have no knowledge of who accepts or rejects the papers, thus guaranteeing the maximum possible objectivity in the evaluation.

The peer reviewers decide on the convenience of its publication and, if deemed necessary, may suggest corrections, which are sent via email. If it were necessary, the article is sent again to the reviewing peers to corroborate if the authors made the requested changes.

If the referees disagree on the publication of the article, the case is discussed by the Editorial Committee for the final decision regarding whether it is published or not.

This decision is based on the quality of the paper, its importance and clarity, and the number of approved papers for a specific number of the journal and the available space on it. All rejected papers are returned to the authors.

When a paper is accepted for publishing, the final layout is sent to the author in a pdf file (Portable Document Format) for its review and approval. In case a correction is necessary, this must be informed to the journal within the next three days.

## PRESENTATION OF THE PAPER

Papers must be sent along with a presentation letter including the title of the paper and the section in which they wish to be published, with a statement that specifies that the article is original and unpublished. It must specify that: all the authors have read and approved the content of the paper, and that it or any part of it has not been previously published or sent to another place for publishing; that it was conducted following the ethical rules mentioned above; and that the copyright of the article is transferred to the journal. The Editorial Committee decides if there may be exceptions to accept

material that has been previously published (tables or figures) in which case the copyright permit must be attached. The author must arrange the proceedings for obtaining the permits.

## CONFLICT OF INTEREST

All the authors must declare if they have any conflict of interest related to the paper they are submitting. These conflicts of interest include financial support for the developing of the paper, payments from a commercial entity and payments for conducting a study or being a consultant for any pharmaceutical company. Likewise, all financial support of any other kind for assisting to social or academic events related to the pharmaceutical company involved in the study. Not declaring these conflicts of interest may end up in penalties like rejection of the publishing or, in case it has already been published, the subsequent publication of the undeclared conflict of interest.

## INFORMED CONSENT

If the submitted photograph of a patient allows the recognition of the subject's identity, a written informed consent of the patient must be obtained. The custody of the document of acceptance is responsibility of the authors, who will sign a certificate stating they have the written authorization of the patient for the publication of their case the moment they send the article. No identifying information should be included, such as names, initials or medical history numbers.

Nowadays, due to the electronic access of patients to clinical journals, consent for the publication of photographs is of utmost importance. An image in which patients might recognize themselves or be recognized should not be published without their written consent because it constitutes a violation of their privacy. This includes not only the face, but any part of the body patients might recognize as theirs. In the photograph editing any data that may allow for the identification of the patient must be omitted, but this does not avoid the need to obtain the informed consent.

## MANUSCRIPT SUBMISSION

All papers must be sent to the journal's email address (revista@asocolderma.com). The papers must be written in letter size, double line spacing, preferably

using Arial size 12; the tables and figures are not to be included inside the text, they must be at its end, after the references. The journal's official language is Spanish, but it may accept collaborations in English.

- The first page must include the following:
- Title of the paper in Spanish.
- Title of the paper in English.
- Subtitle, in case it deserves it.
- Last name and first and middle names of the authors.
- Position and category of the authors.
- Name of the institution where the paper was developed.
- Name, address, telephone number, fax and email of the corresponding author.
- Financial sources, equipment and/or drugs.
- Word count, excluding the abstract, acknowledgements, figure captions, references and the abstract word count.
- Number of figures and charts.
- Short title for the headers.

The abstract in Spanish and its translation into English, along with the keywords in both languages must be on the second page.

The use of abbreviations that are not internationally recognized, but coined by the authors must be avoided. The generic names of the drugs must be used. If a registered trademark is included, it can only be cited once in brackets after its first mention. All measurements must be expressed according to the International System of Units. References must be identified with an Arabic number in brackets, in order of appearance.

The consecutive list of references must be written using double line spacing and appear on a new page at the end of the article. Citing style must conform to the Uniform Requirements for Manuscripts Submitted to Biomedical Journals or Vancouver System ([http://www.nlm.nih.gov/bsd/uniform\\_requirements.html](http://www.nlm.nih.gov/bsd/uniform_requirements.html)). The abbreviation of the journal titles must comply with



the indexed journal list in the Index Medicus which can be found here: <http://www.ncbi.nlm.nih.gov/sites/entrez?cmd=search&db=journals>.

Personal communications do not constitute a recognized bibliographical reference nor do congress summaries; if their inclusion is deemed necessary, they must appear in brackets in the text. Please, make sure all the cited references are listed in the references.

## Examples of references

The first six authors must be cited followed by et al.

- Journal articles: Authors. Title of the article. International abbreviation of the magazine. Year; volume: pages.
- Books: Authors. Title of the book. Number of the edition. Place of publication: publisher; year.
- Chapters in a book: Authors of the chapter. Title of the chapter. In: editors of the book. Title of the book. Number of the edition. Place of publication: publisher; year. Pages.
- Electronic media: Authors. Title [web site]. Place of publication: editor; date of publication. Date of access. Exact URL.

## Figures and tables

Each one of the figures and tables must be sent in an additional file along with the article text. They are supplementing and not duplicating the text. Each article may have a reasonable number of photographs; for mini-cases, the maximum is three. The number of photographs may increase when the didactic characteristics of the article deserve it, subject to the decision of the Editorial Committee.

## Photographs

The photographs must be sent in an additional file along with the article, preferably in TIFF format (Tagged Image File Format); JPEG format (Joint Photographic Experts Group) does not allow an optimal printing due to the fact that an indeterminate number of pixels have been deleted to support compression. If it is a color photograph, it must have a high resolution of at least 300 dpi (dots per inch); if it is black and white, the optimal resolution for printing is 600 dpi.

They must be numbered using Arabic numbers, have a short title, and be self-explanatory. Histopathological photographs must include the type of stain and the amplification used.

If they have been previously published, the complete and exact reference of where it was published must be noted, and the written copyright permit attached.

Figures and tables must be sent in their original file formats (Excel, PowerPoint) not scanned because that does not allow for corrections and the appropriate diagramming. Just as figures, they must be numbered, appear cited in the text, have an illustrative caption, and be self-explanatory. Similarly, the units used for the different variables must be listed.